CASO 3

Niveiro M, Payá A, Aranda F.I.
Hospital General Universitario de Alicante

- Varón de 40 años, sin antecedentes de interés.
- Consulta por tumoración inguinal derecha de 4 meses de evolución
- TAC: Adenopatía 3cm
- Hallazgos operatorios:
  - tumoración inguinal en plano subcutáneo sin relación con cordón espermático.
- Macro:
  - nódulo bien delimitado, de coloración blanco-violácea, consistencia media.

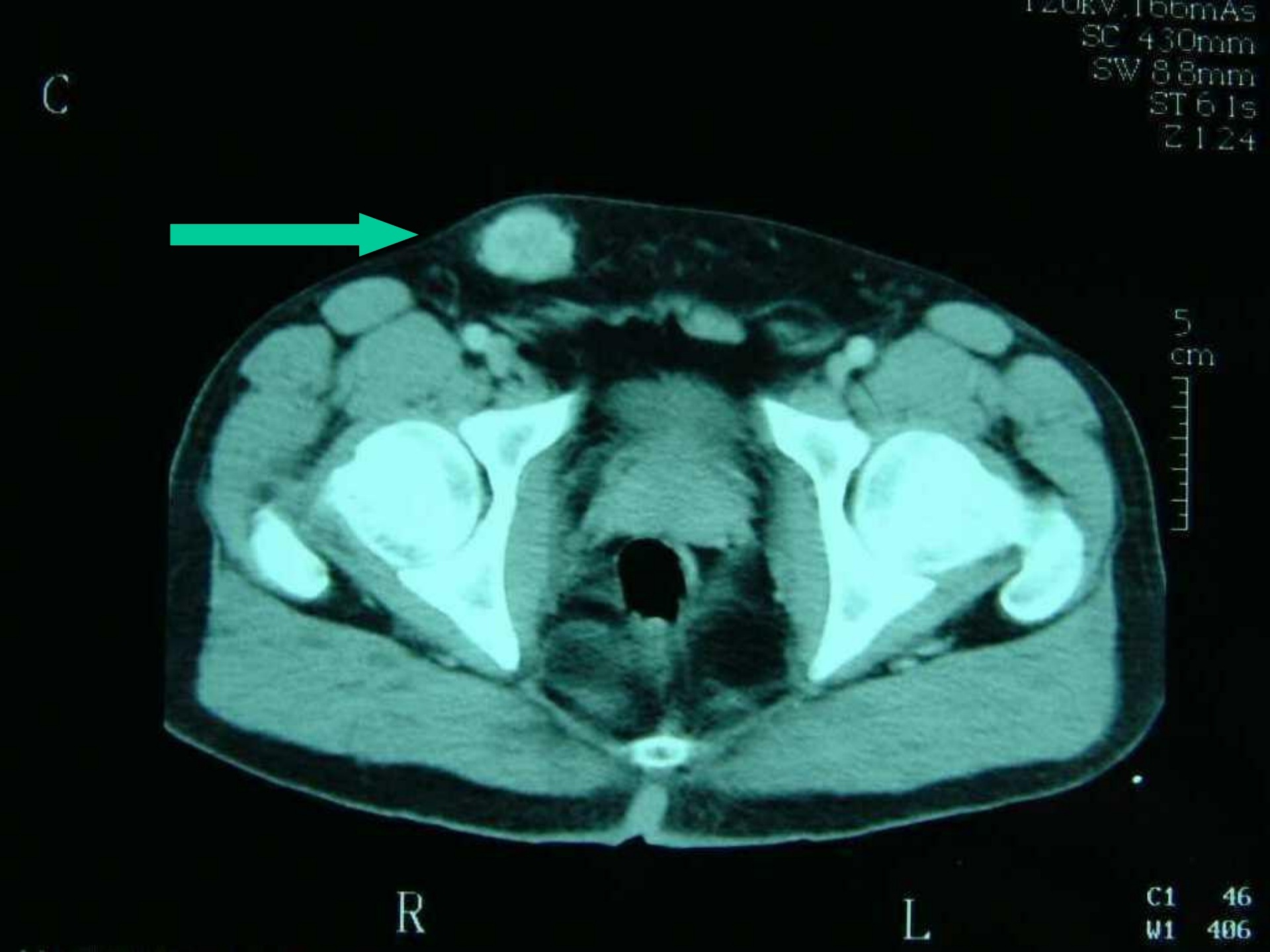
C
120kV,166mAs
SC 430mm
SW 8.8mm
ST 6.1s
Z 124
5
cm
R
L
C1 46
W1 406

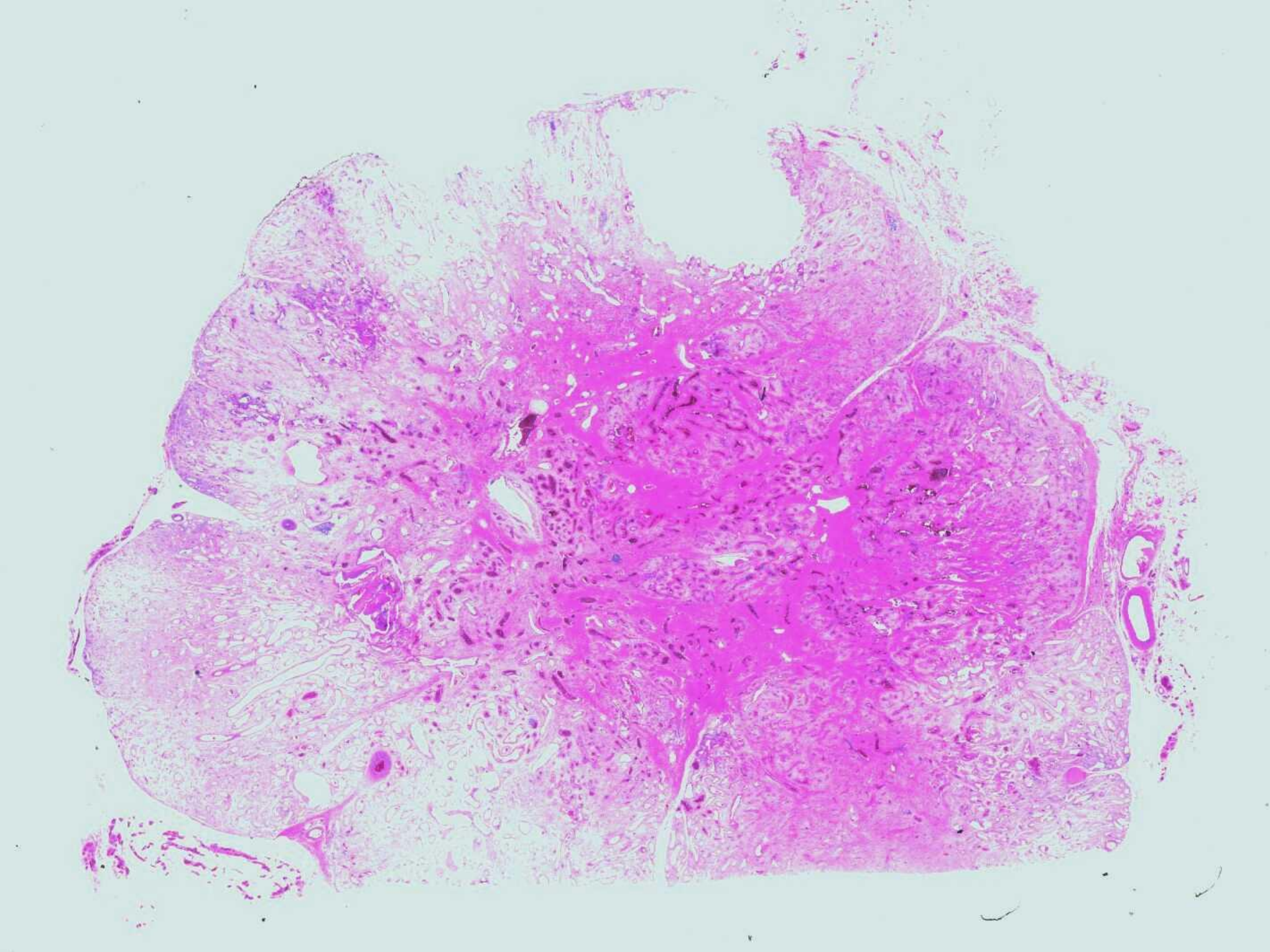

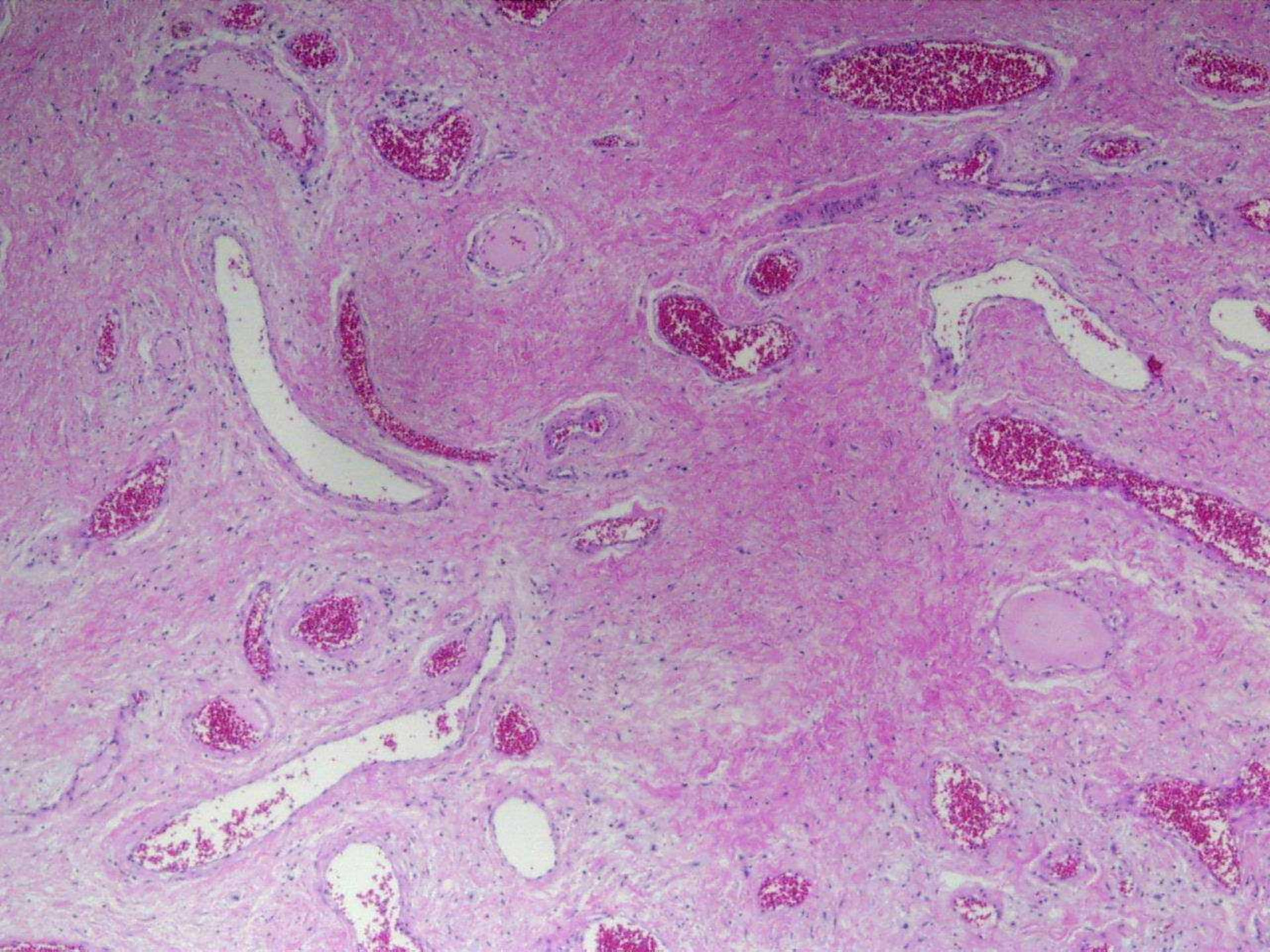

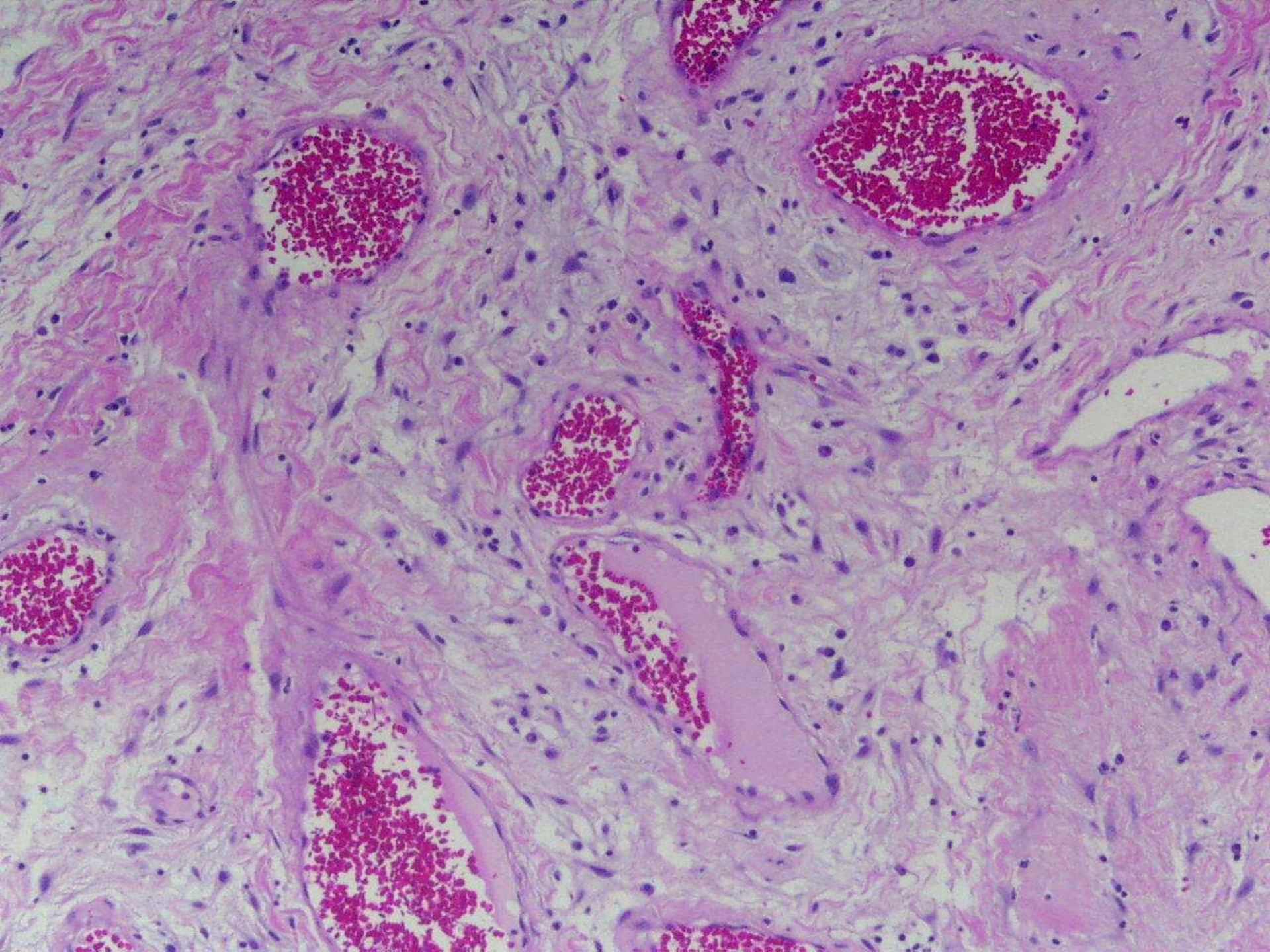

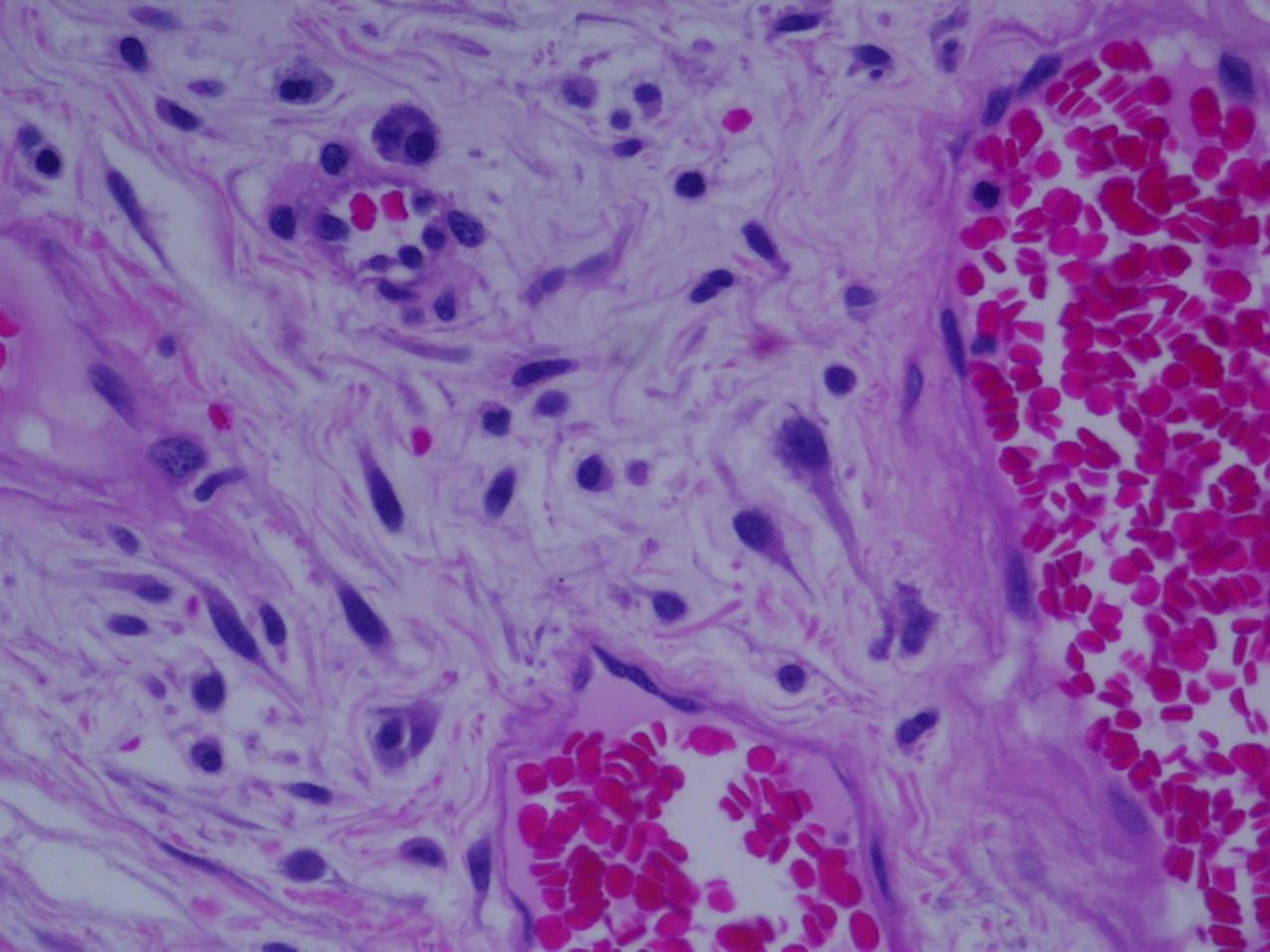

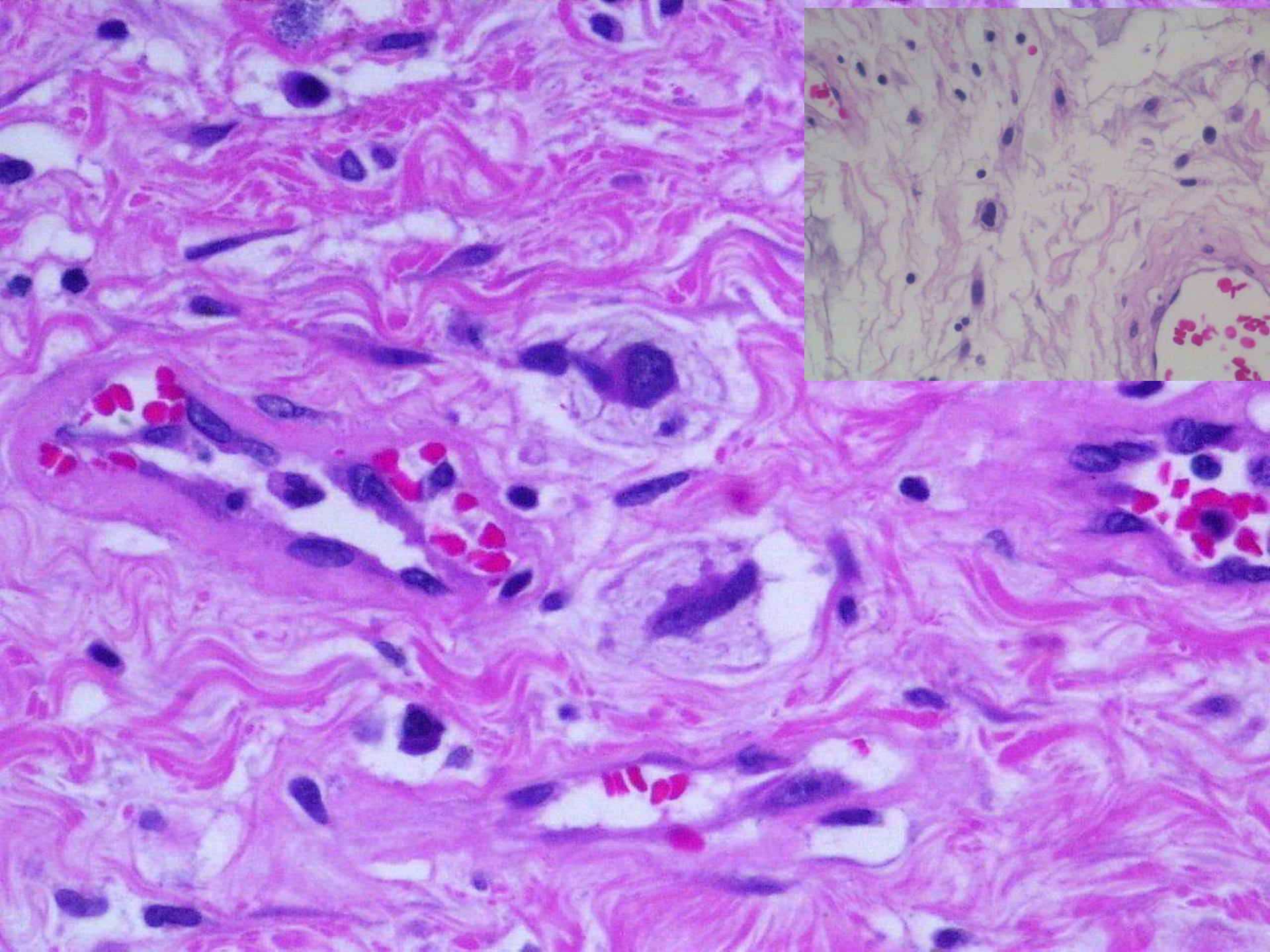

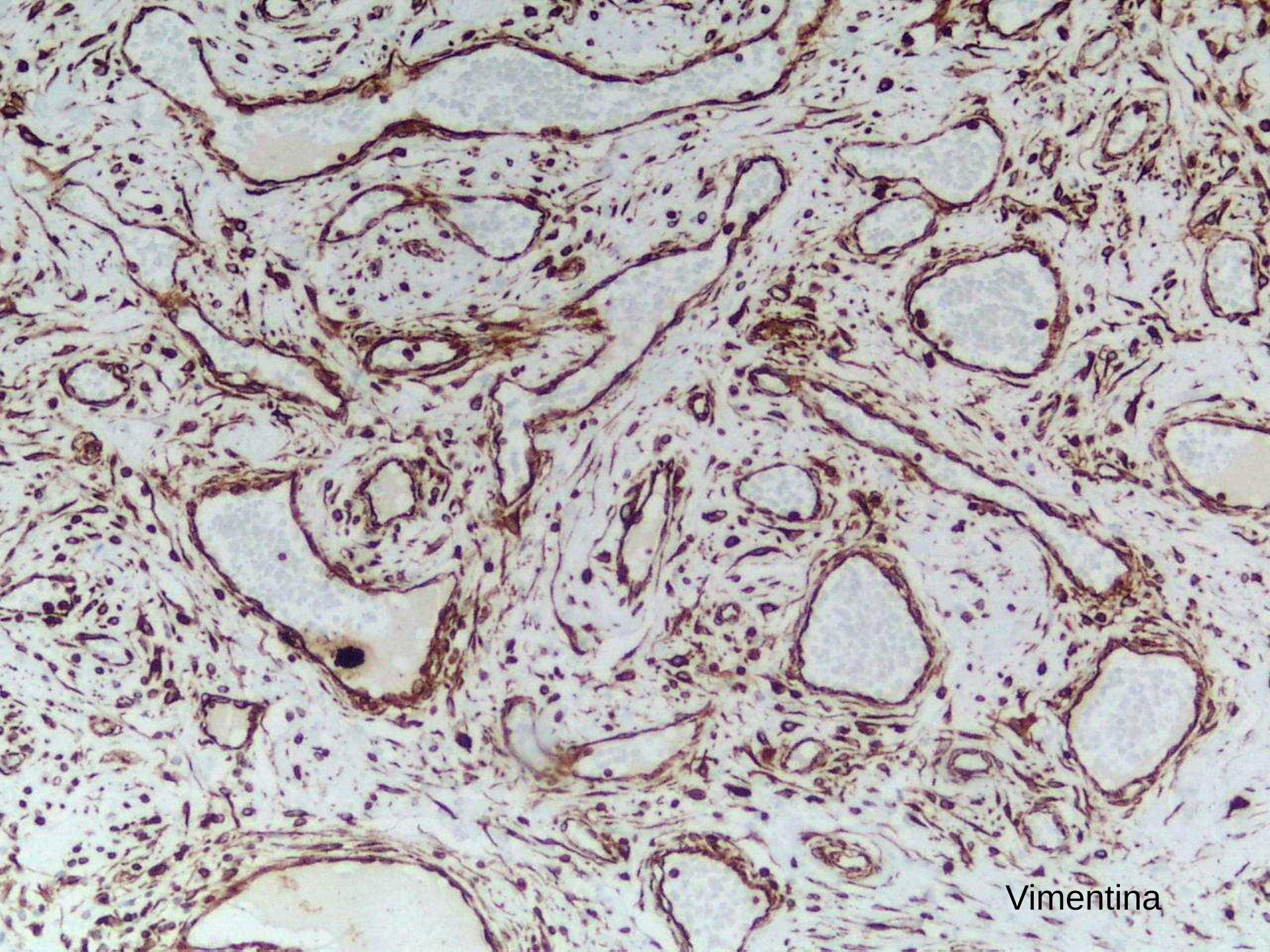
Vimentina

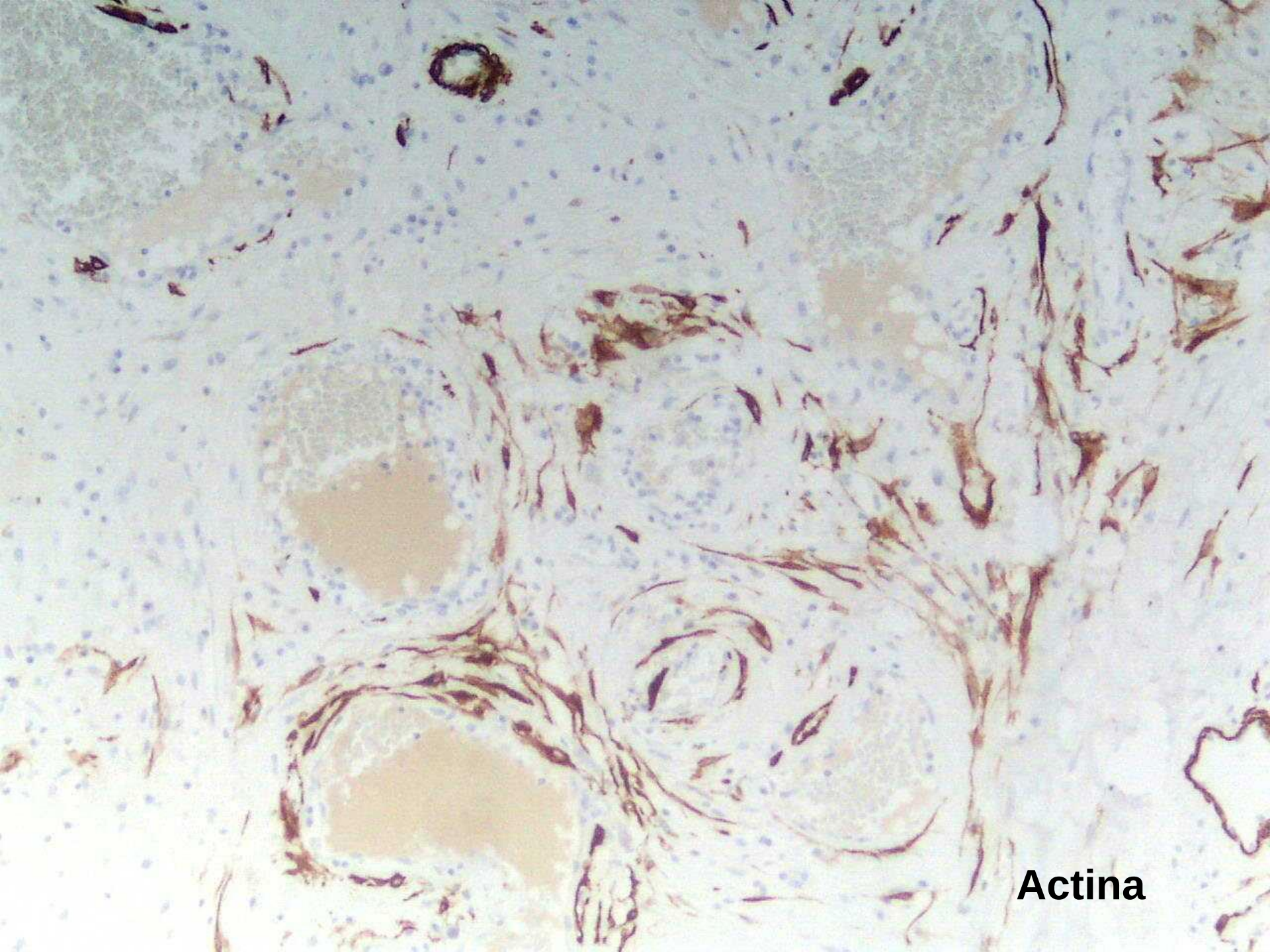
Actina

DIAGNOSTICO DIFERENCIAL

- Hemangioma:
  - estroma hipocelular
  - mal delimitados
  - Transformacion vascular ganglio linfático (restos de ganglio)
- Angiomixoma agresivo:
  - Mal delimitado, bordes infiltrativos, hipocelular.
- Mixofibrosarcoma de bajo grado:
  - arquitectura nodular
  - vasos arqueados

DIAGNOSTICO

ANGIOMIOFIBROBLASTOMA

- Tumor descrito Fletcher et al. en 1992 : T.Genital femenino.
- Varones : región inguinal y escrotal
  - mediana-avanzada edad
  - nódulo bien delimitado, <10cm, (hernia inguinal)
  - Aspecto histológico :
    - áreas estroma hipocelular, con luces vasculares ; áreas hipercelulares ,cels aspecto epiteliode-plasmocitoide. Estroma colágeno y mixoide.
    - IHQ: Vimentina +; puden ser +:CD34, actina, desmina.
  - Comportamiento benigno.