Caso 9. Hospital Marina Alta

- Mujer de 56 años
- Asintomática
- Exámen físico: tumor abdominal
- 1995- Resección segmentaria intestinal
- Tumor de 8 cm en pared intestinal (borde antimesentérico)
- 2000- recidiva tumoral mesentérica 2,5 cm

B.95-1094

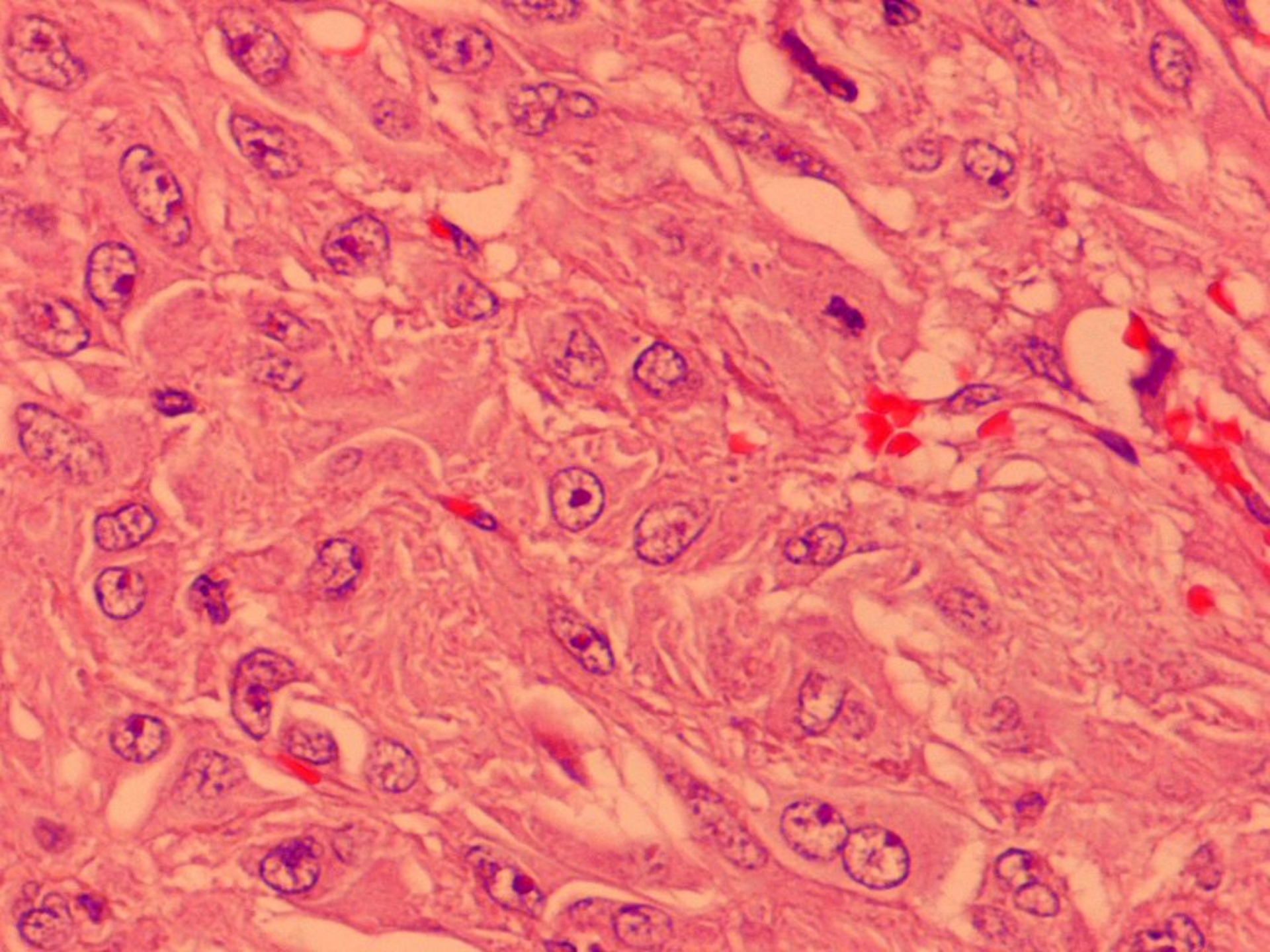

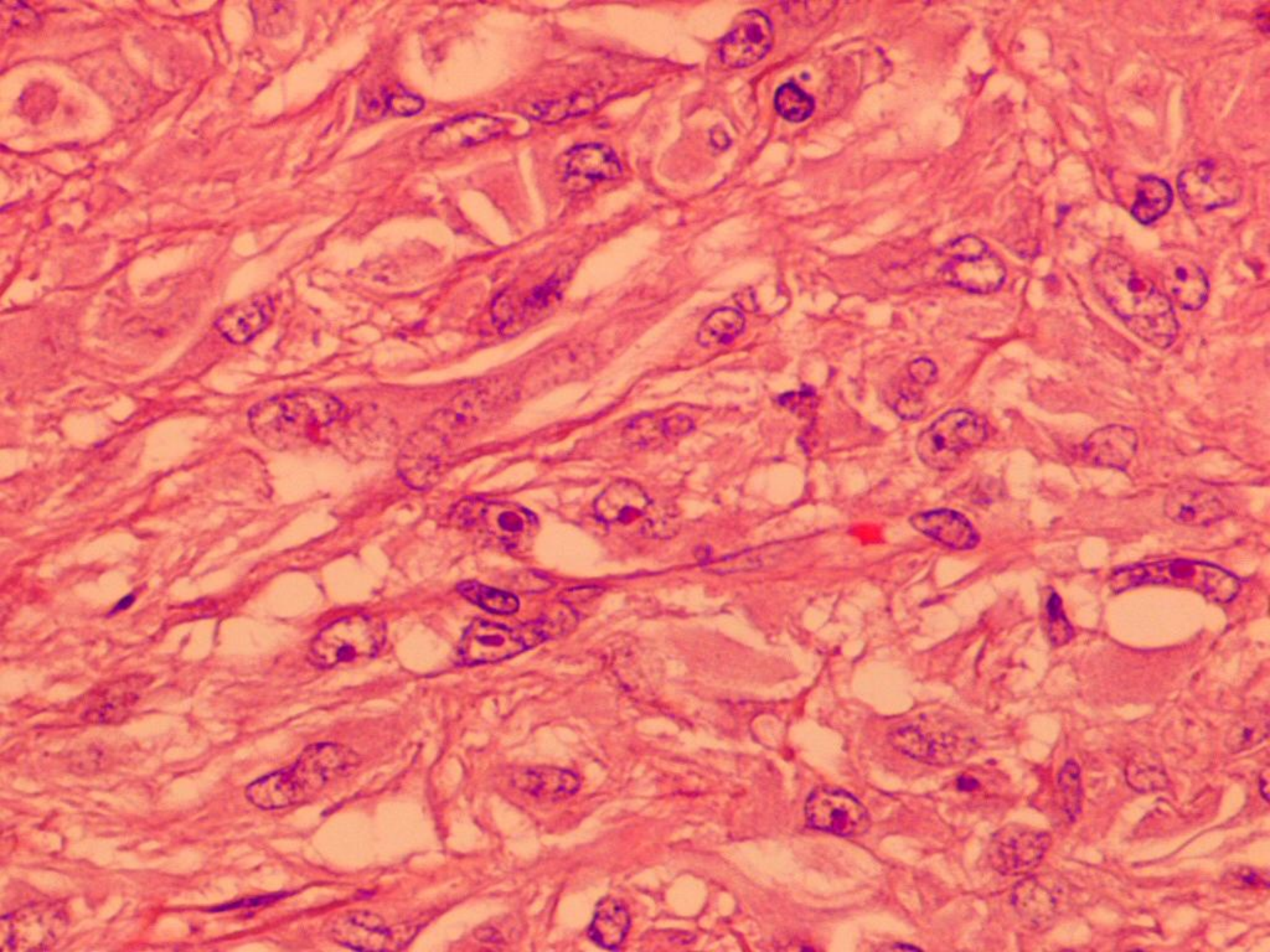

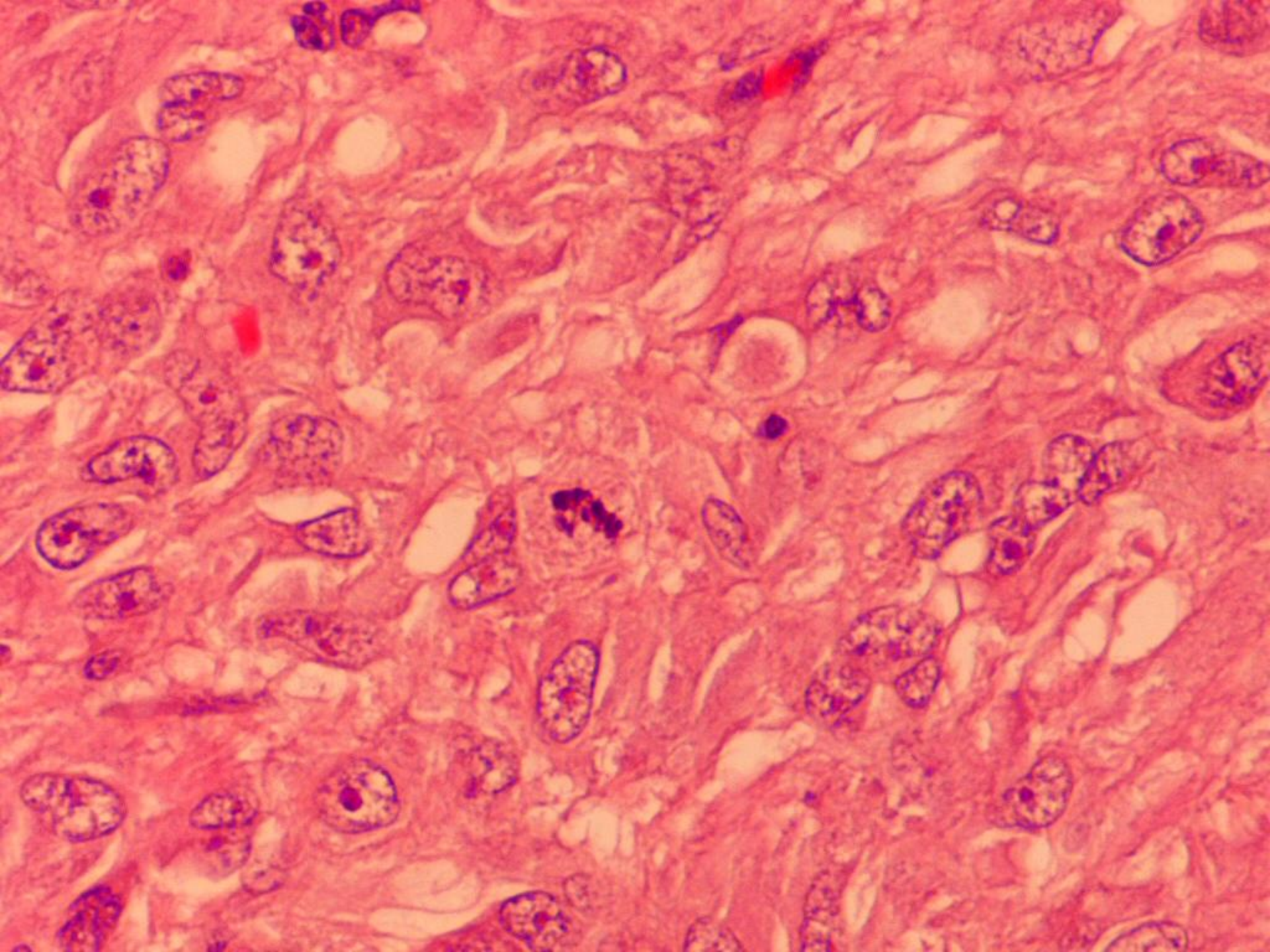

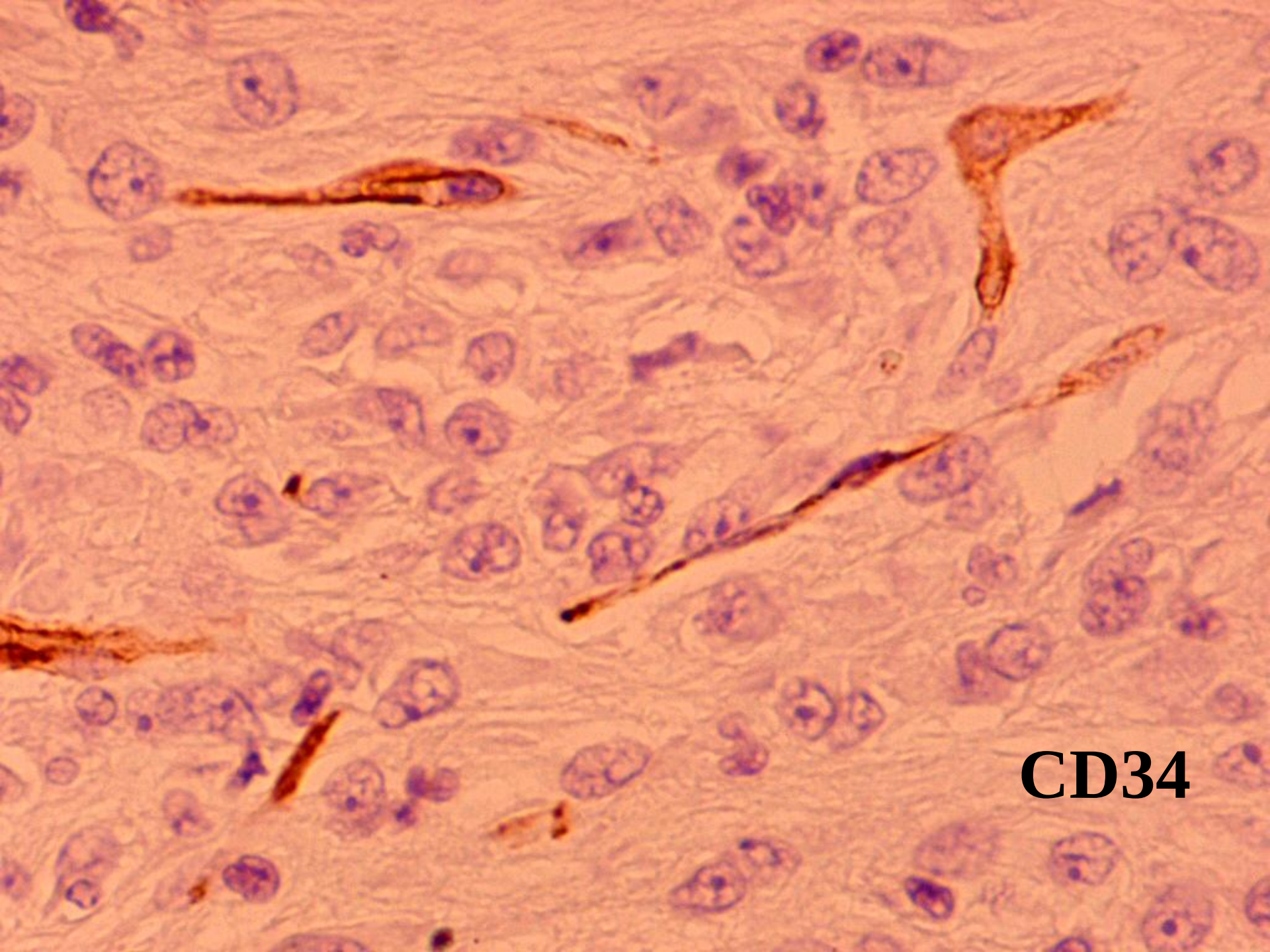
CD34

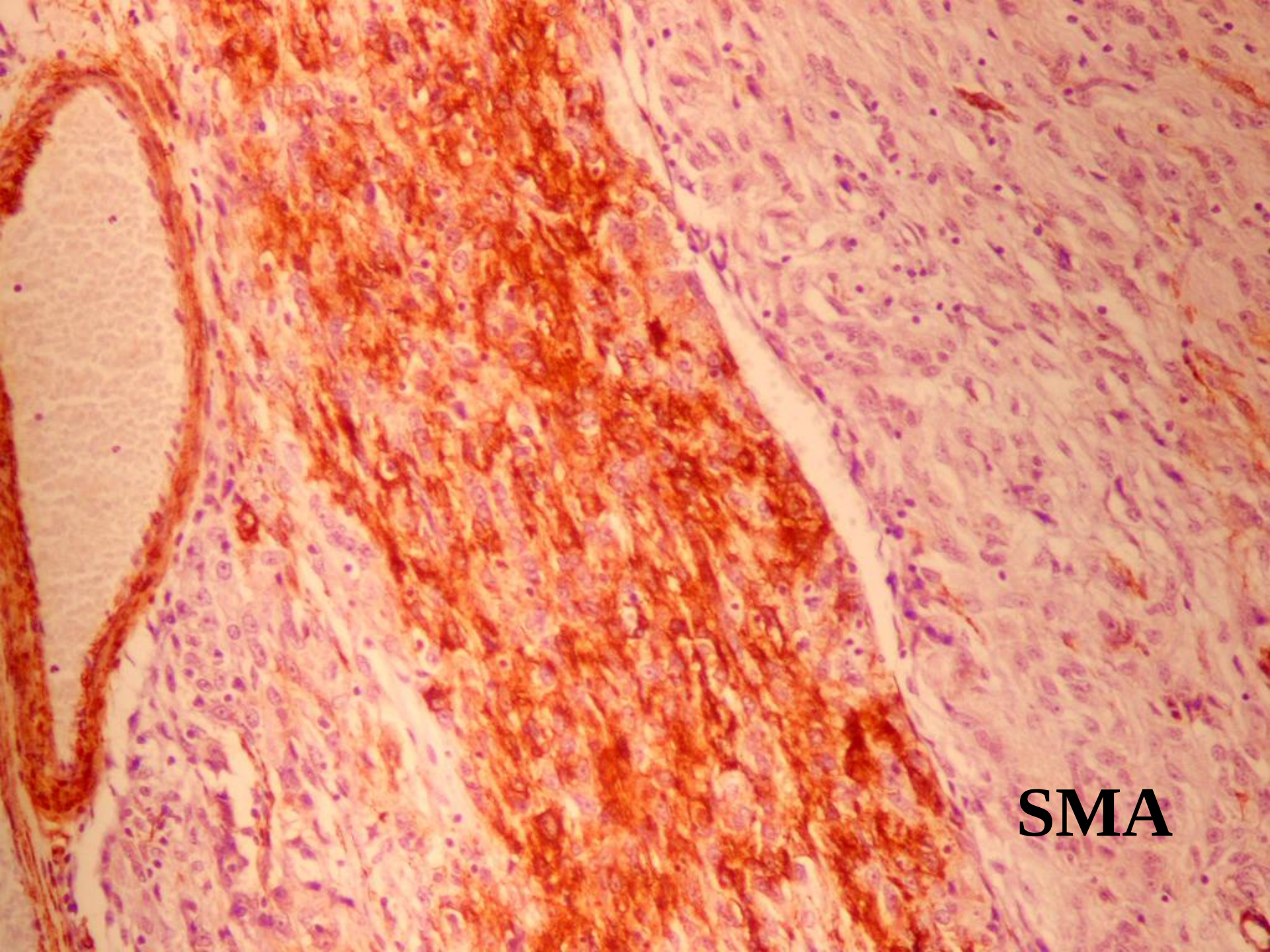
SMA

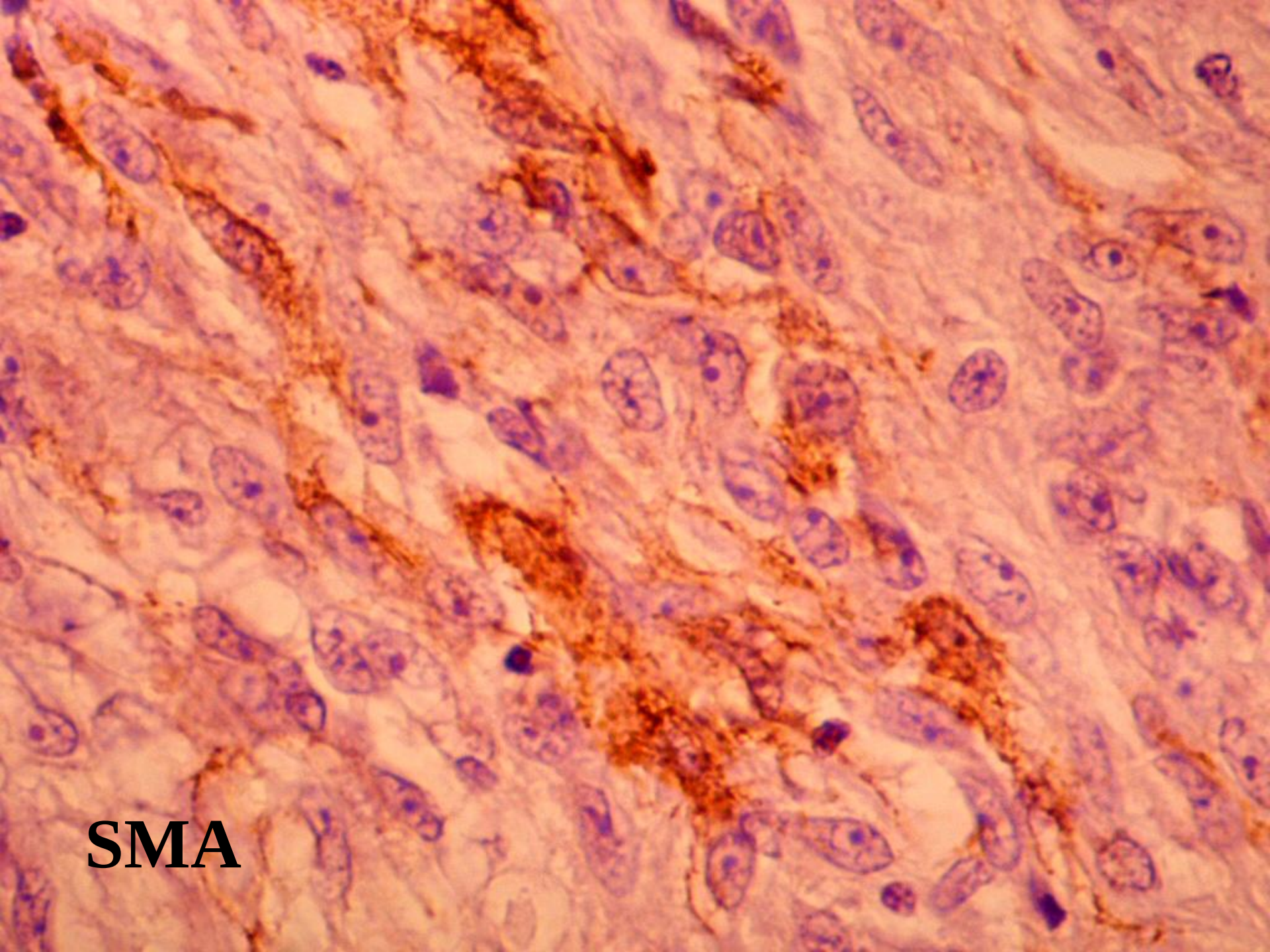
SMA

DESMINA

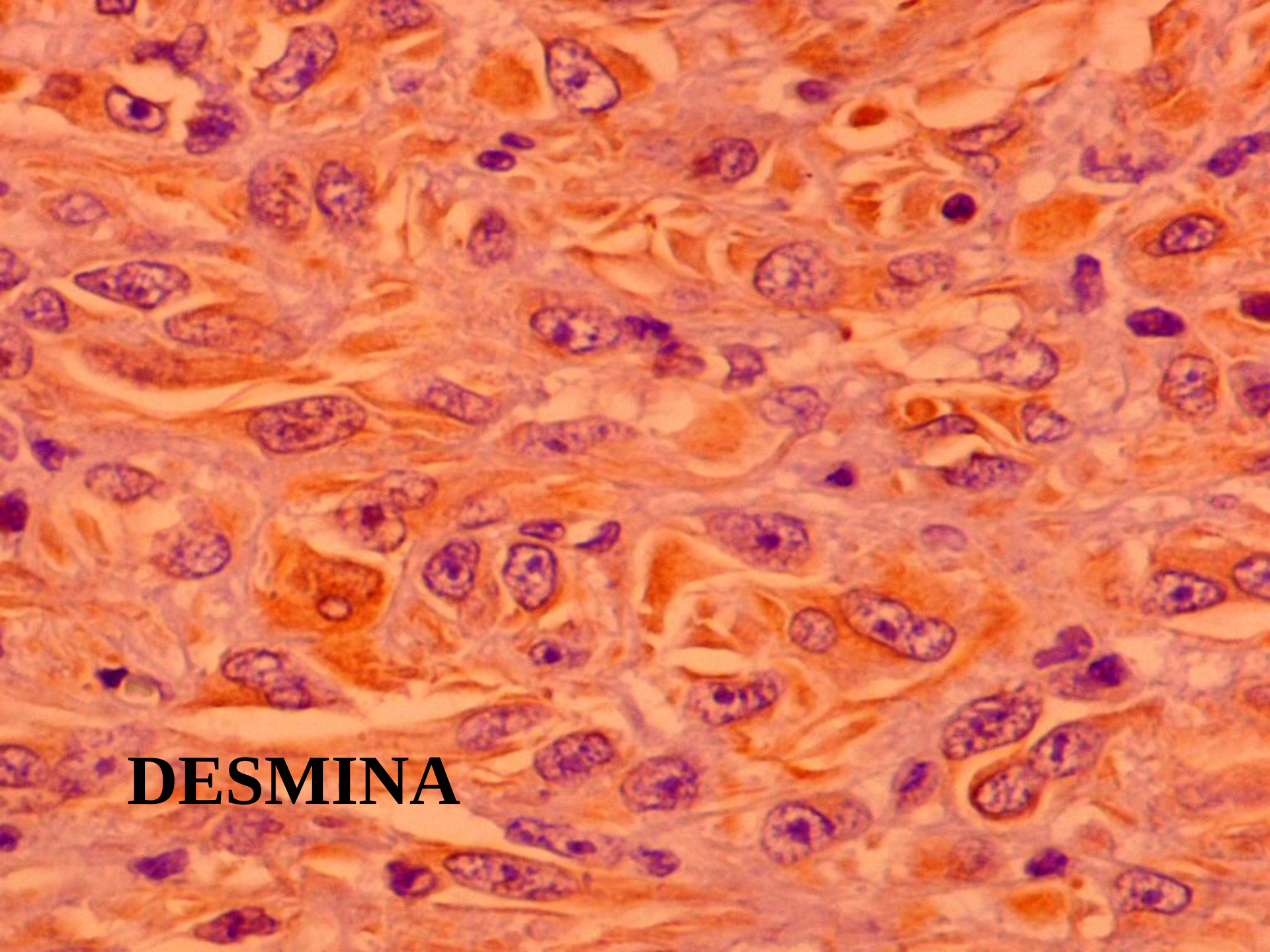
DESMINA

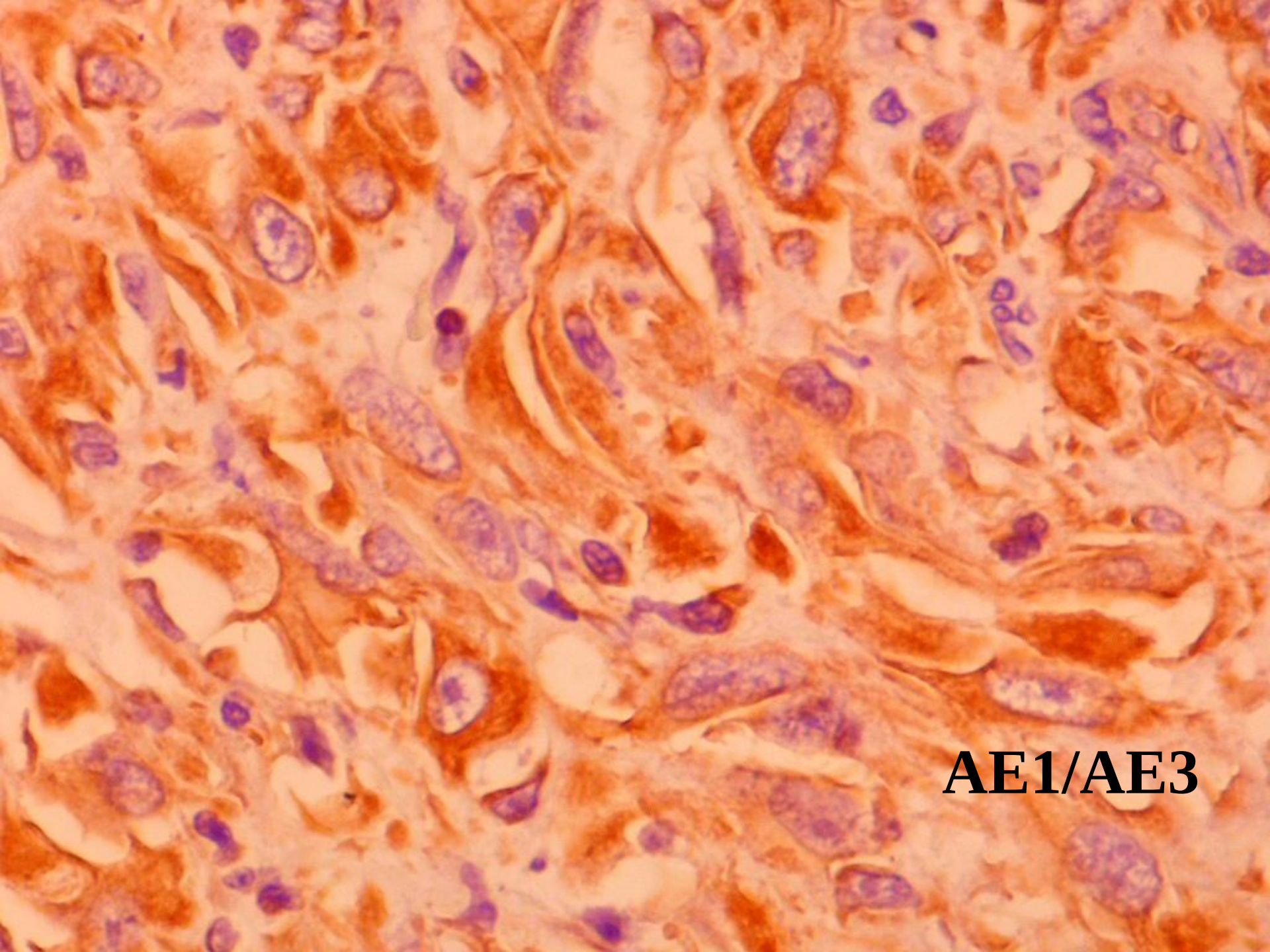
AE1/AE3

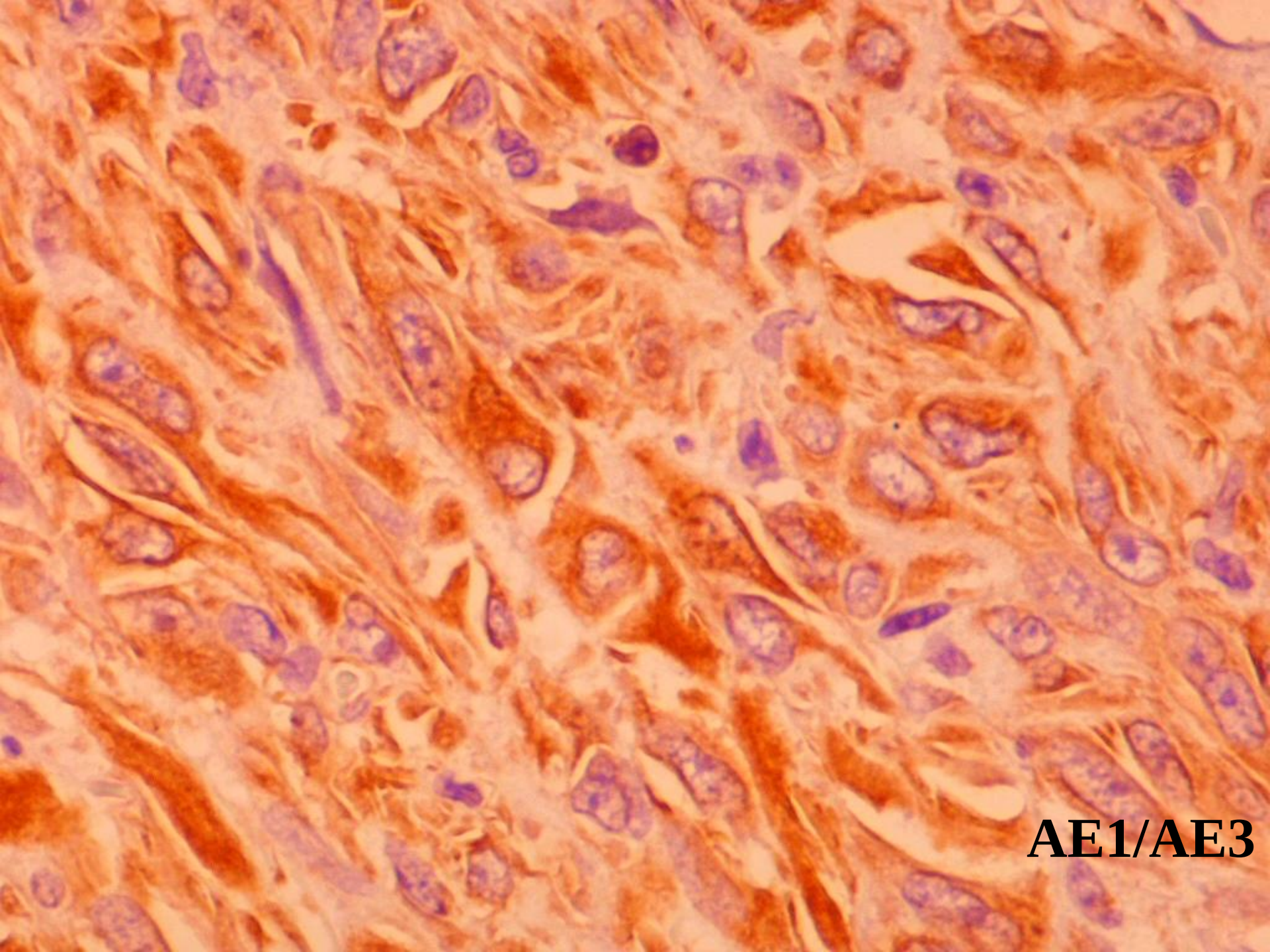
AE1/AE3

INMUNOFENOTIPO

- CD34 –
- AME +
- DES +
- S-100 –
- CITOQ +

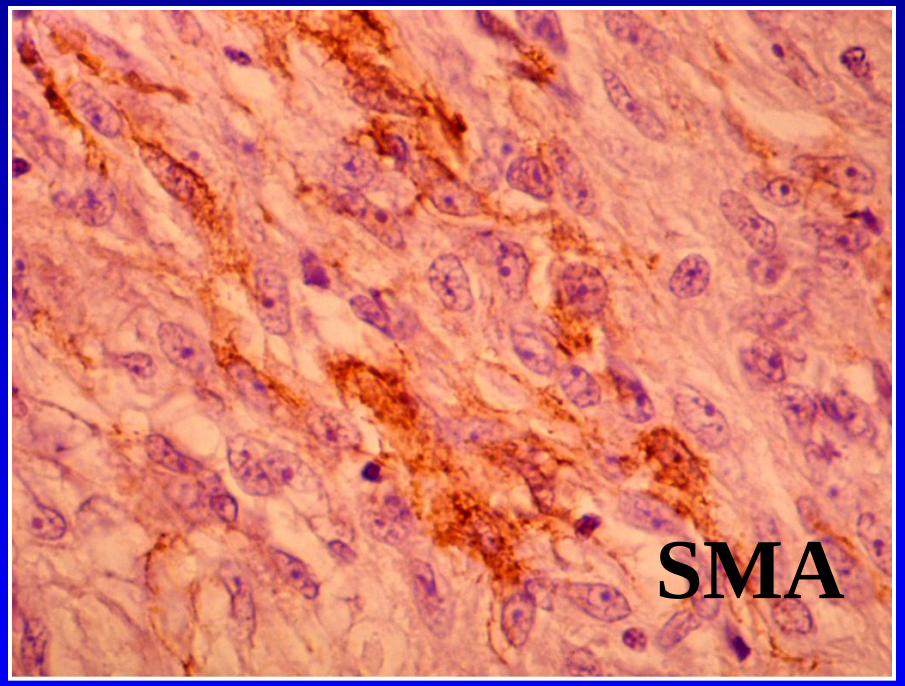

Diagnóstico diferencial:

Leiomiosarcoma epitelioide

Carcinoma sarcomatoide

Metastasis de melanoma

G.I.S.T.

Diagnóstico: “leiomiosarcoma epitelioide”

Leiomiosarcoma

90% AME +

90% AM (HHF-35) +

70% Desmina +

10% Citoqueratina +

1995

- Tumor estromal intestinal
- Patrón epitelioide
- Tamaño: 8 cm
- Mitosis:4/50 CGA

2000

- Recidiva tumoral mesenterica
- Tamaño: 2,5 cm.
- HP. Tumor epitelioide
- Mitosis: 7/50 CGA

B-00-2090-02

2001

CD 117 (c-kit) +++!!

STI-571 (Gleevec)

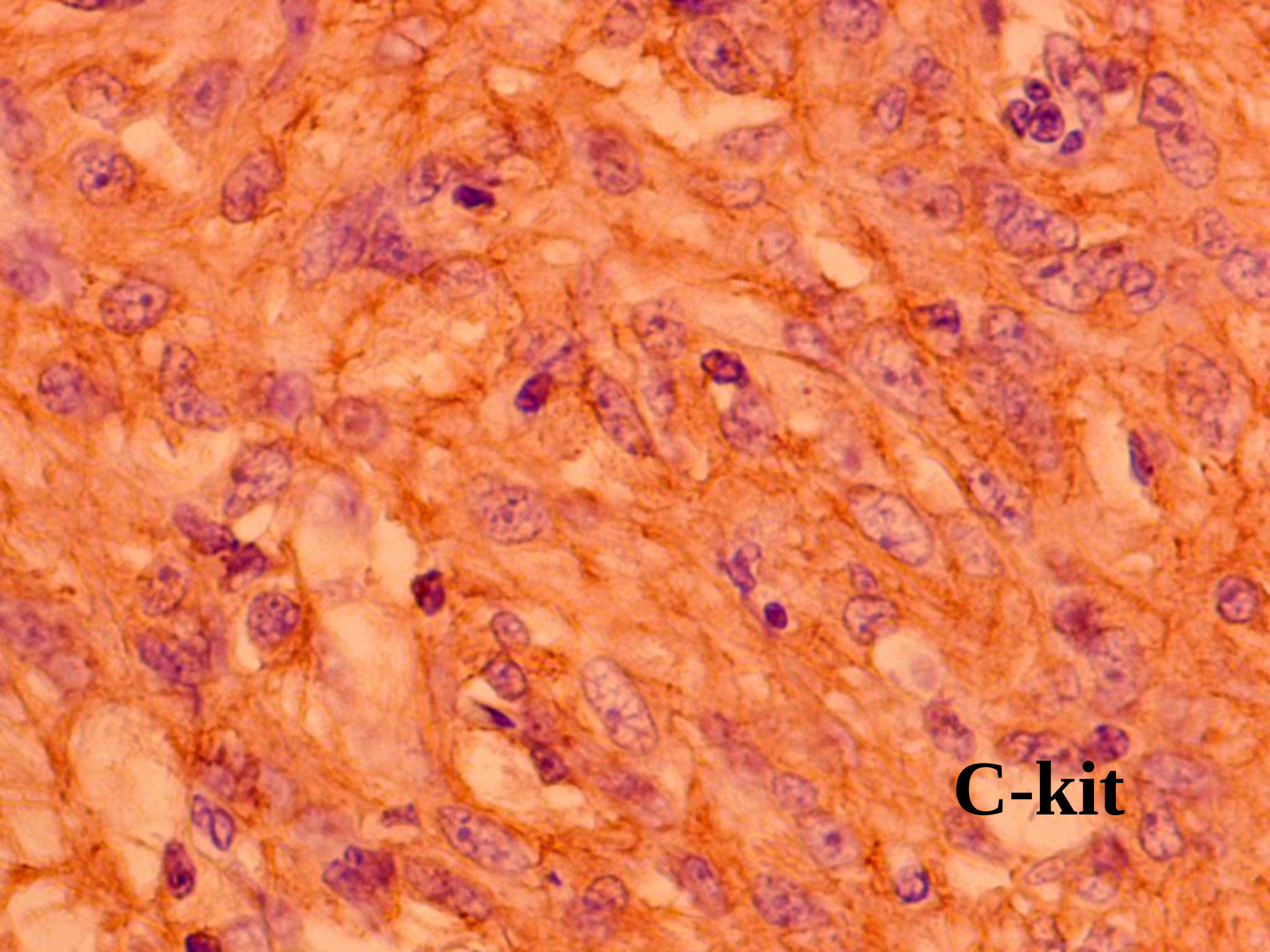
C-kit

Diagnóstico:

TUMOR DEL ESTROMA GASTROINTESTINAL (G.I.S.T.) MALIGNO, EPITELIOIDE

Revisión histórica I

- 1940's Stout "tumores de m.liso" (leiomioma, leiomiosarcoma, leiomioblastoma, leiomioma bizarro)
- 1960-70's ME pocos demostraron diferenciación a m. liso
- 1980's IHQ: "tumor estromal"

Diferenciación nerual (plexosarcoma) y GANT

Revisión histórica II

- 1990's "histogénesis" (m. liso, neurogénica, bidireccional, fenotipo "nulo")
- La mayoría se teñia con CD34 (GIST, leiomiomas y schwannomas)
- Mutación KIT (inmunoreactividad KIT) diferenciación a célula intersticial de Cajal: marcapaso GI

CÉLULA DE ORÍGEN

C. Intersticial de Cajal

Célula precursora (c-kit, SMA, desmina)

Explicaría la presencia de GIST fuera del tracto GI (epiplon, mesenterio y retroperitoneo)

G.I.S.T. Clinica

C>50 años (55-65)

M<F

Estomago (60-70%)

I. delgado (20-30%)

Colon-recto (5%)

esofago (<5%)

omento y mesenterio (<5%)

G.I.S.T. Recidivas

40-80% a pesar de resección completa
intraabdominales (peritoneo e higado)

Diagnosis of Gastrointestinal Stromal Tumors: A Consensus Approach

CDM Fletcher, JJ Berman, C Corless, F Gorstein, L Lasota, BJ Longley, M Miettinen, T J O'Leary, H Remotti, B Rubin, B Shmookler, L H Sobin, S Weiss. *Hum Pathol 2002;33:459-65*

DIAGNOSTICO DE G.I.S.T.

Tumores que expresen inmunohistoquimicamente KIT

- Los rasgos HP de muchos tumores son tan caracteristicos que algunos expertos diagnostican sin IHQ
- Para estandarizar criterios diagnosticos se requiere KIT +

La positividad KIT debe valorarse conjuntamente con el contexto morfológico

Otros sarcomas pueden ser KIT +
(sarcoma fusocelular pleomorfico)

Dx. con KIT (-): Neoplasia estromal fusocelular (o epitelioide) concordante con G.I.S.T

- Caracteristicas HP de GIST pero fallo de expresión por (fijación, calor, cortes sin teñir tiempo excesivo)
- Error de muestreo
- Evolución clonal (post tratamiento con STI-571)
- Pérdida de mutación o sobreexpresión KIT (2%)

G.I.S.T: Patrones morfológicos

Fusocelular (70%)
Epitelioide (20%)
Mixto (10%)

G.I.S.T. FUSOCELULAR

- Células eosinofilicas uniformes dispuestas en fasciculos cortos o remolinos
- Citoplasma eosinofílico más palido que los tumores de ML (sincitial o fibrilar)
- Nucleos uniformes y más ovoides que TML
- Vacuolas yuxtanucleares (5%)
- Palizada nuclear

G.I.S.T. EPITELIOIDE

- Células redondeadas con citoplasma eosinofilico/claro
- Nucleos uniformes redondos-ovales con cromatina vesicular
- Patron “nested” que simula neoplasia epitelial o melanocitica

G.I.S.T. PATRON MIXTO

- Transición abrupta entre áreas fusiformes y epitelioides
- Mezcla intrincada compleja de ambos tipos celulares
- Apariencia citológica ovoide “intermedia”

Fibras skenoides

- 10-20% de GISTs tipo fusocelular o epitelioides, en intestino delgado
- Estructuras eosinofilicas hialinas o fibrilares compuestas de lengüetas nodulares de fibras colágenas (PAS+)
- Carecen de significación histogenética.

G.I.S.T. INMUNOFENOTIPO

98-100% KIT (CD117)

60-70% CD34

30-40% SMA

5% S-100

1-2% DES

C-KIT: PATRON DE TINCIÓN

- Positividad citoplasmática fuerte y difusa
- 50% patrón Golgi (en punto)
- Los diferentes tipos de tinción se correlacionarían con tipos de mutación *KIT*
- La mayoría de tumores tiñe el 90% de las células, un peqeño porcentaje tiñe 5-20% de células

PRONOSTICO *(riesgo relativo)*

- Tamaño
- Mitosis

Riesgo	Tamaño	mitosis/50 cga
muy bajo	<2cm	<5/50
bajo	2-5 cm	<5/50
intermedio	<5 cm	6-10/50
	5-10 cm	<5/50
Alto	>5 cm	>5/50
	>10 cm	cualquier ind
	cualqier tam	>10/50

Todos los pacientes con GIST deben tener un seguimiento estrecho indefinidamente

Tendencia a curso clinico indolente

Significativo riesgo relativo de recidivas

No hay GISTs benignos

G.I.S.T. H. Marina Alta

Nº	C-kit	CD34	SMA	DES	CIT	Tam	Loc	Patron
1	+	-	+	+	+	8	I	e
2	+	+	-	-	-	4,5	E	f
3	+	+	+f	-	+f	9	E	e
4	+	+	-	-	-	4,5	E	f
5	+	+	-	-	-	3,5	E	e
6	+	+	-	-	-	3	E	m

B-00-2910-32
0
1
4
5
6
7
8
9
10

B-00-2910-32
0
1
4
5
6
7
8
9
10
11
12

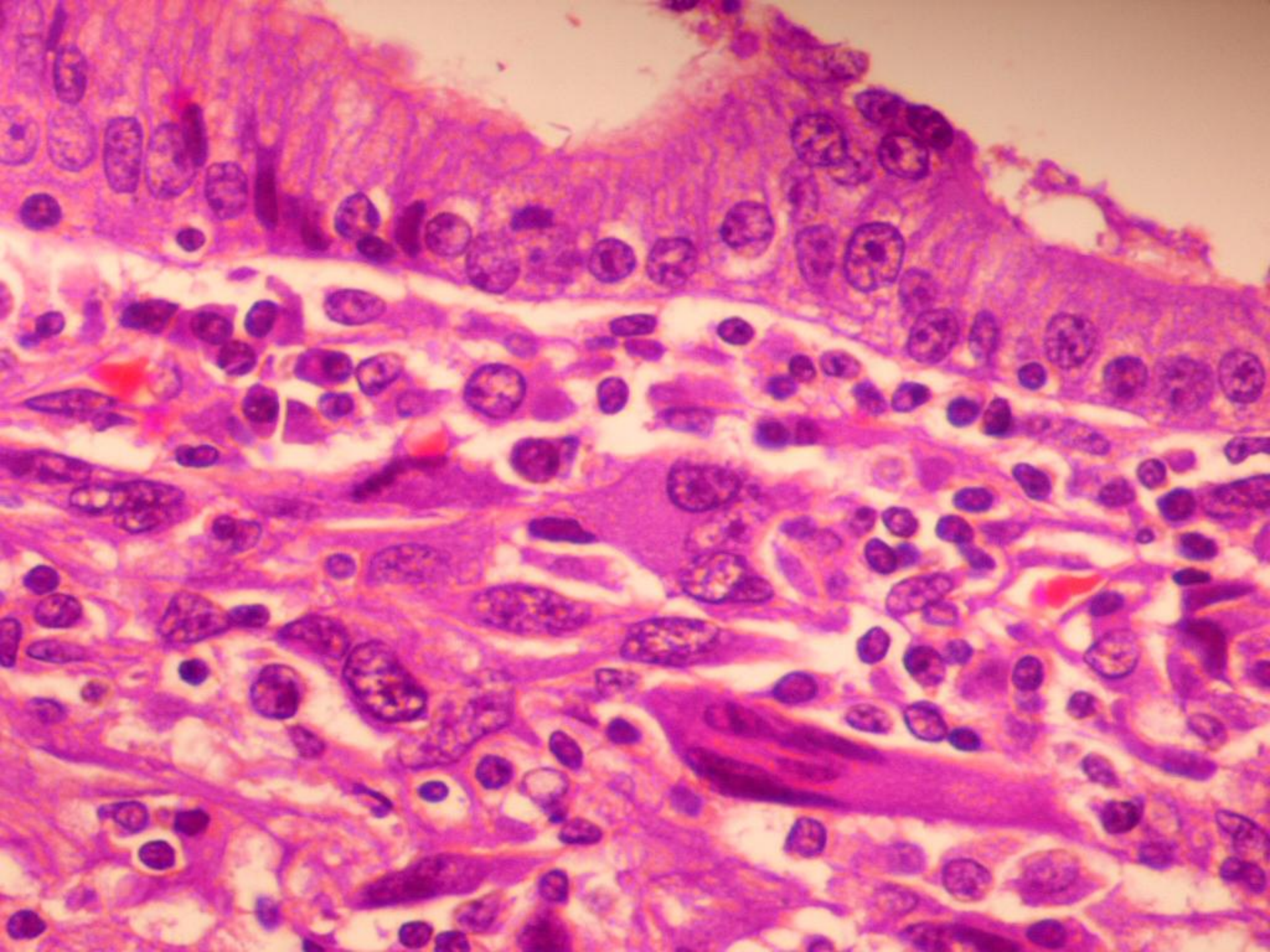

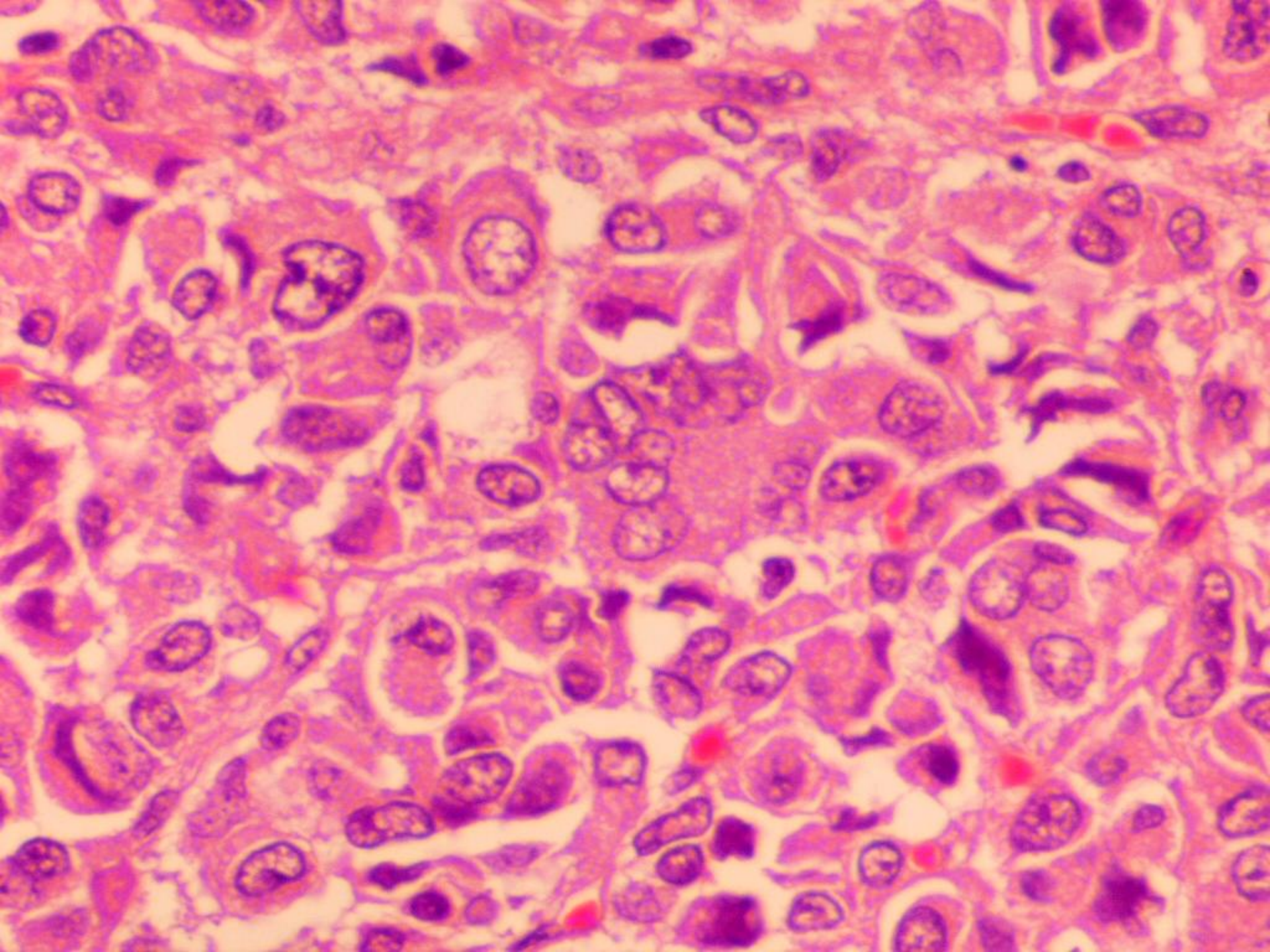

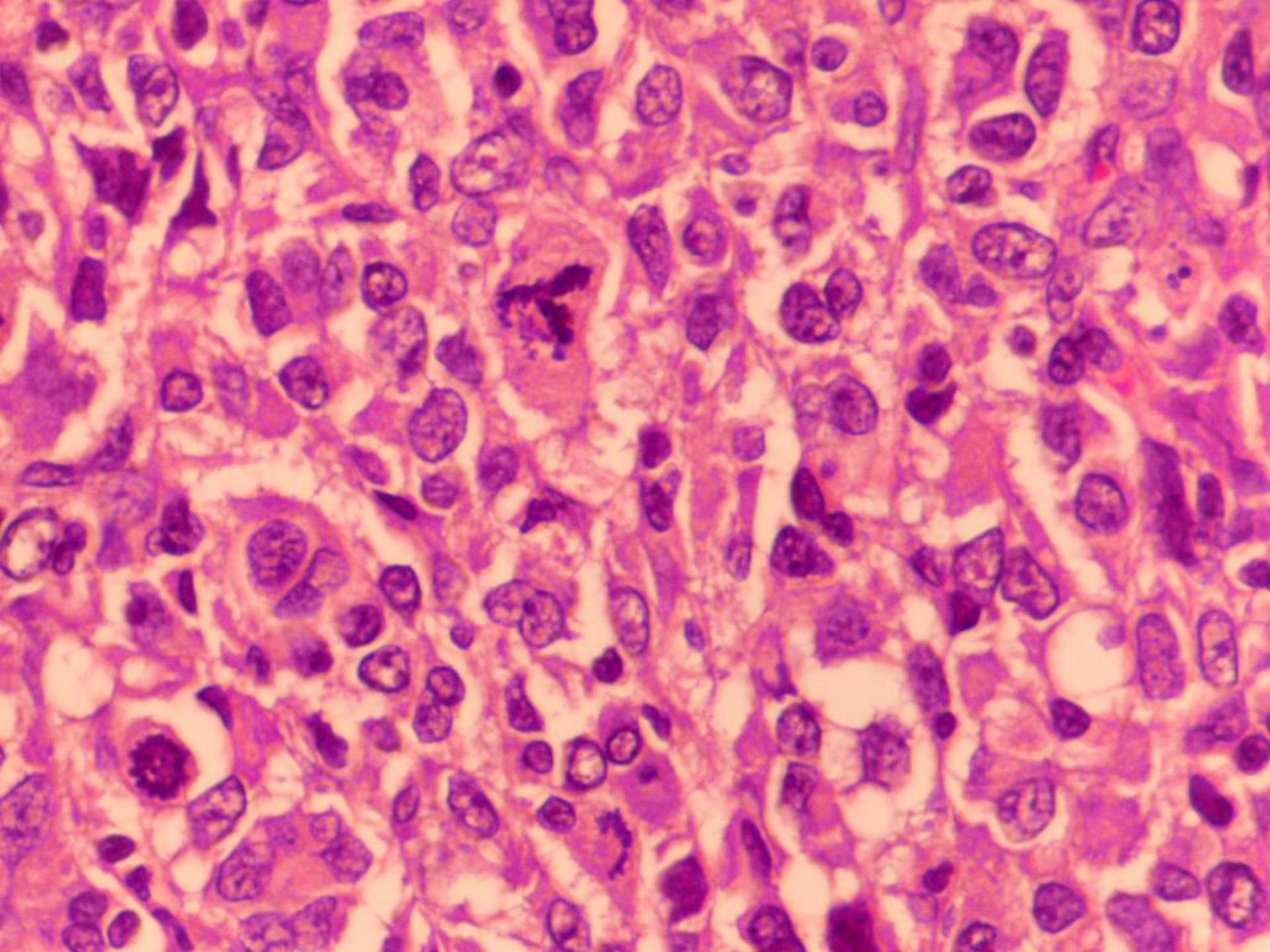

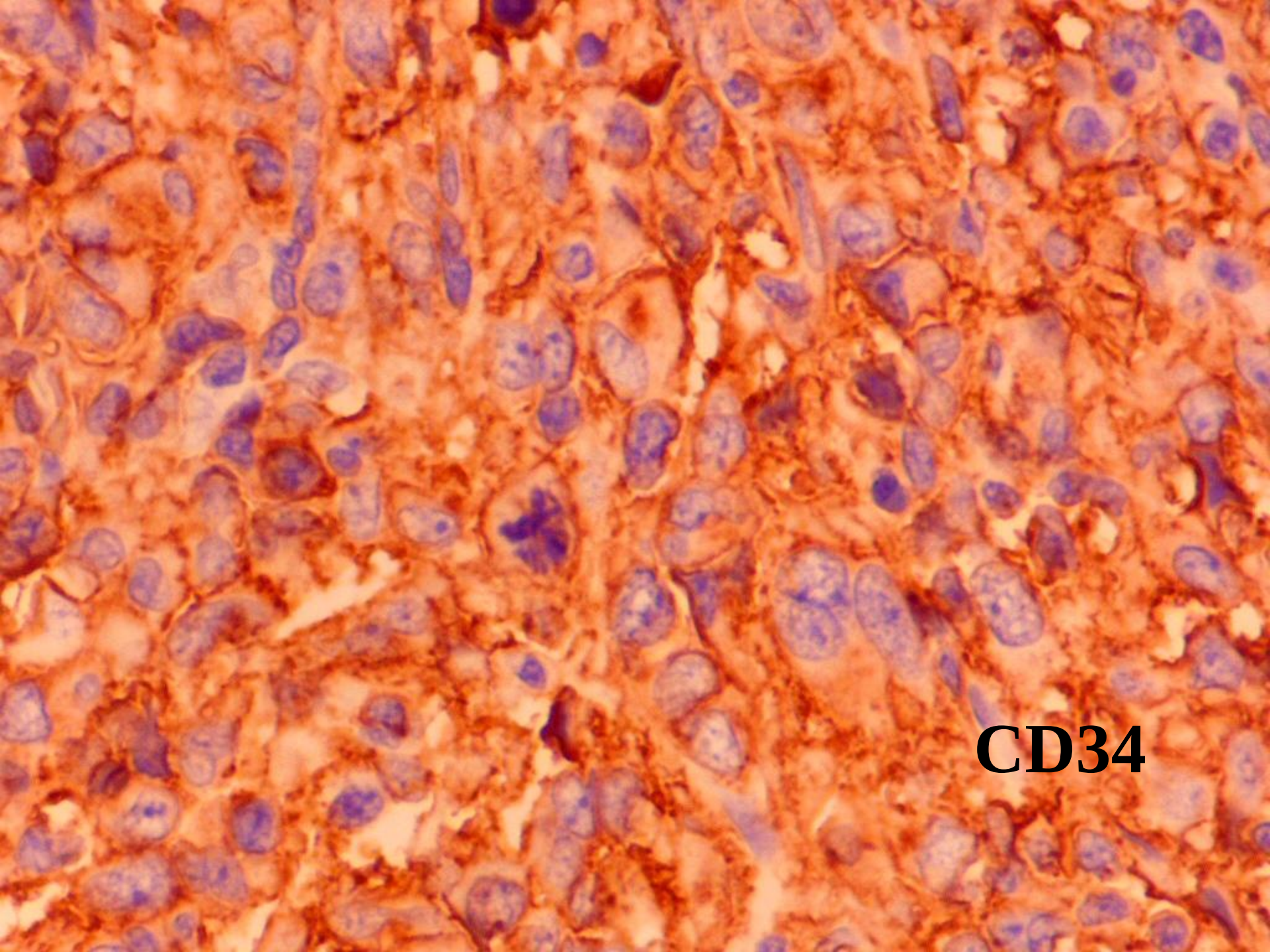
CD34

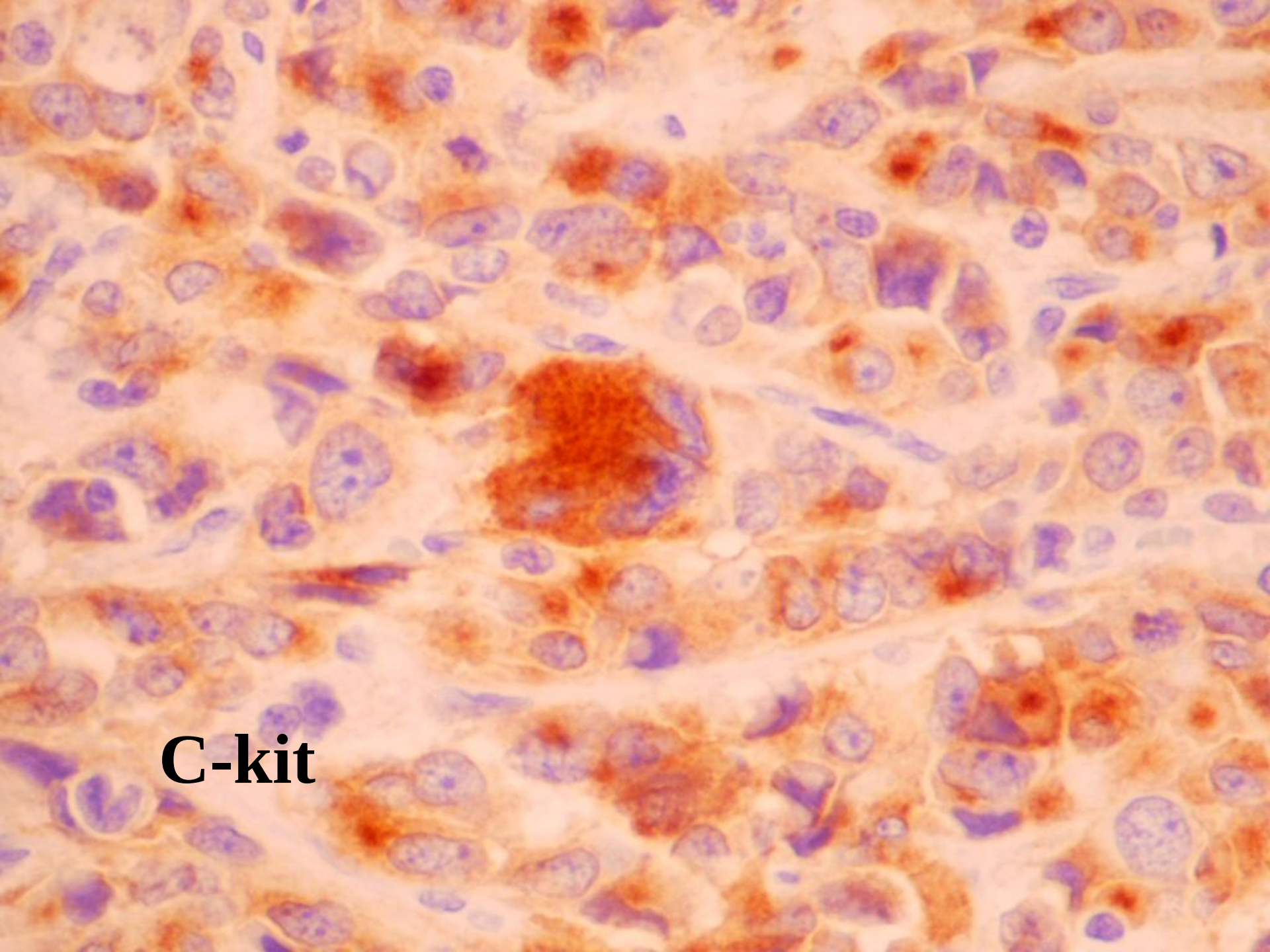
C-kit

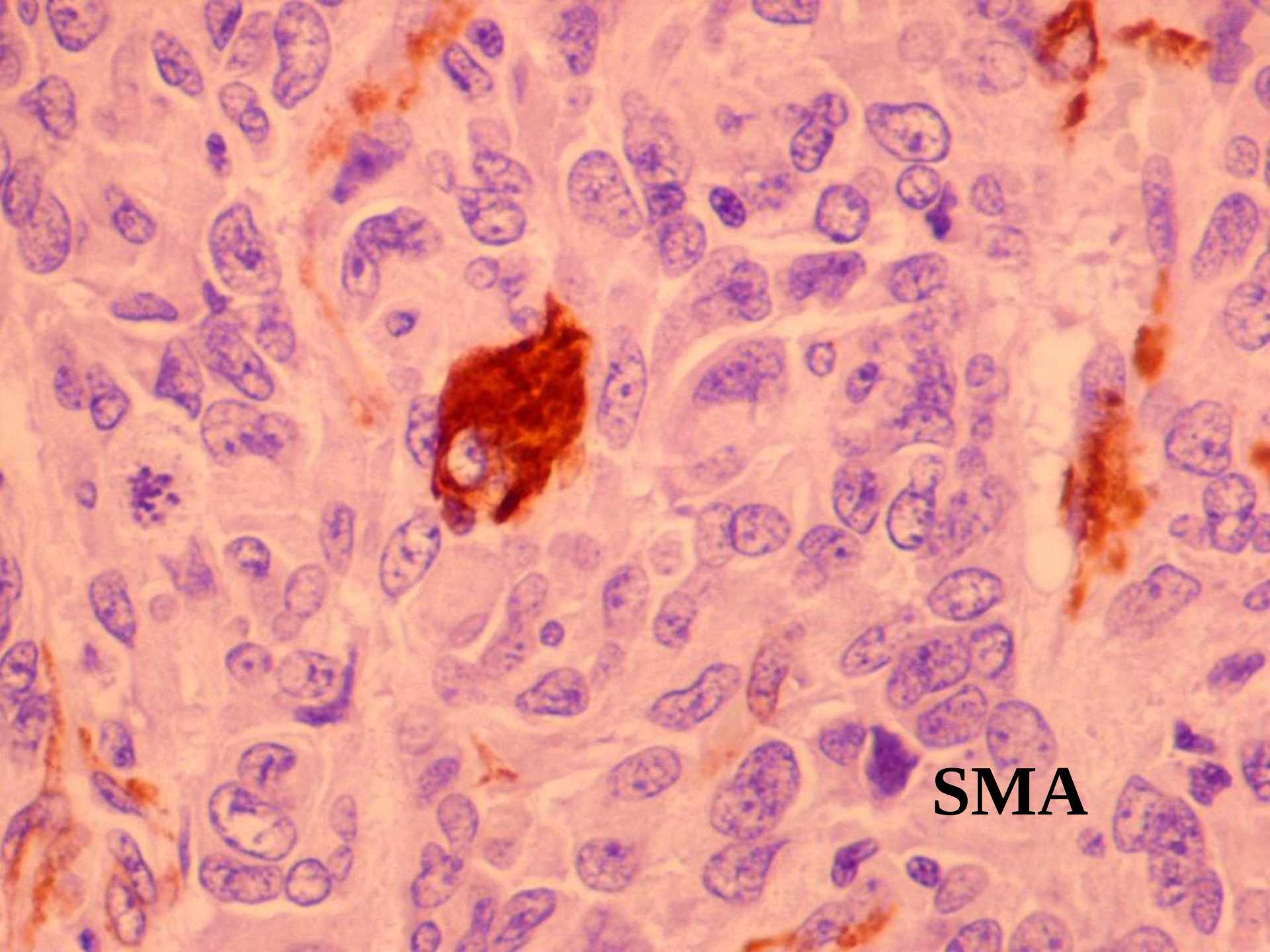
SMA

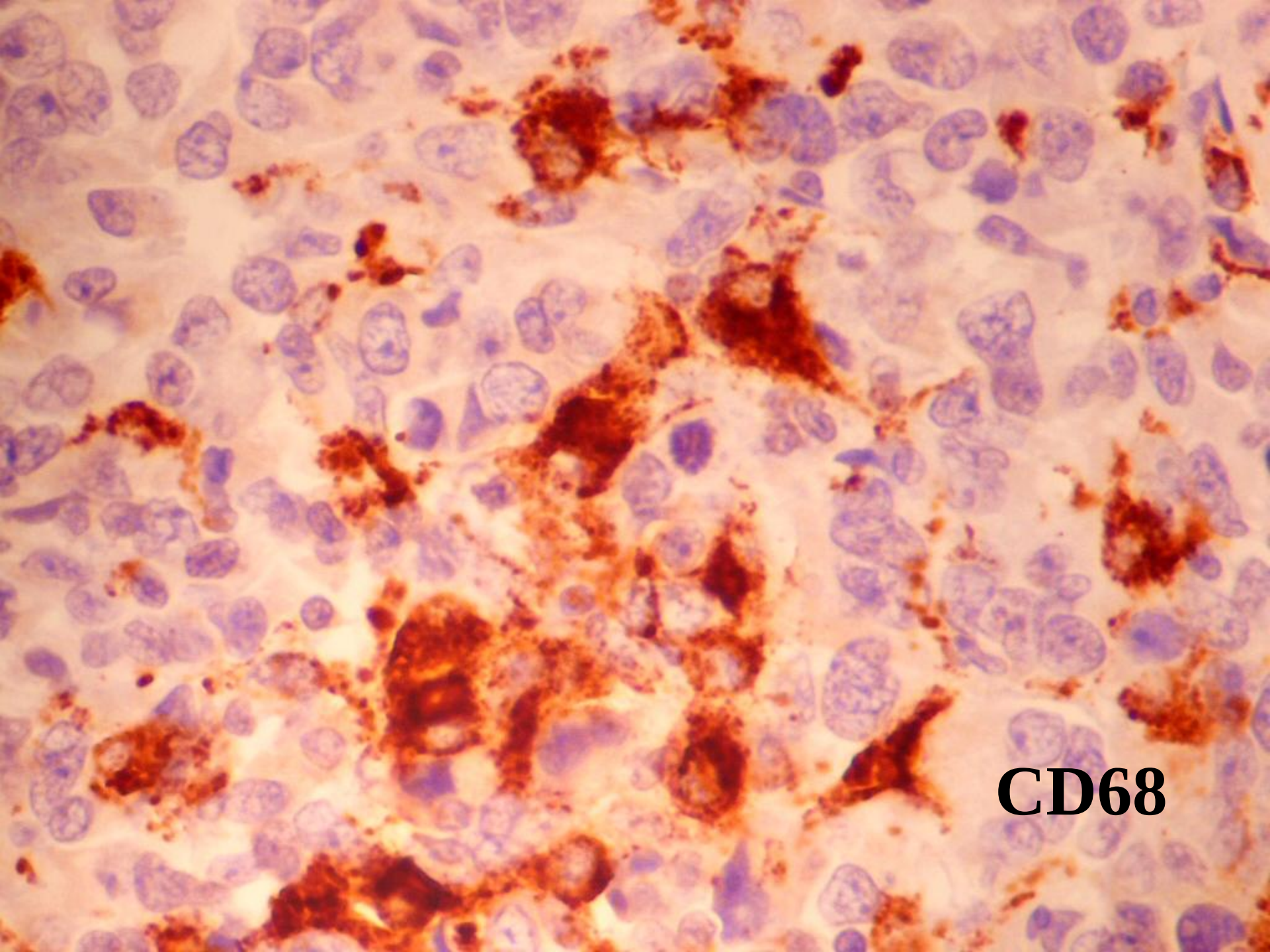
CD68

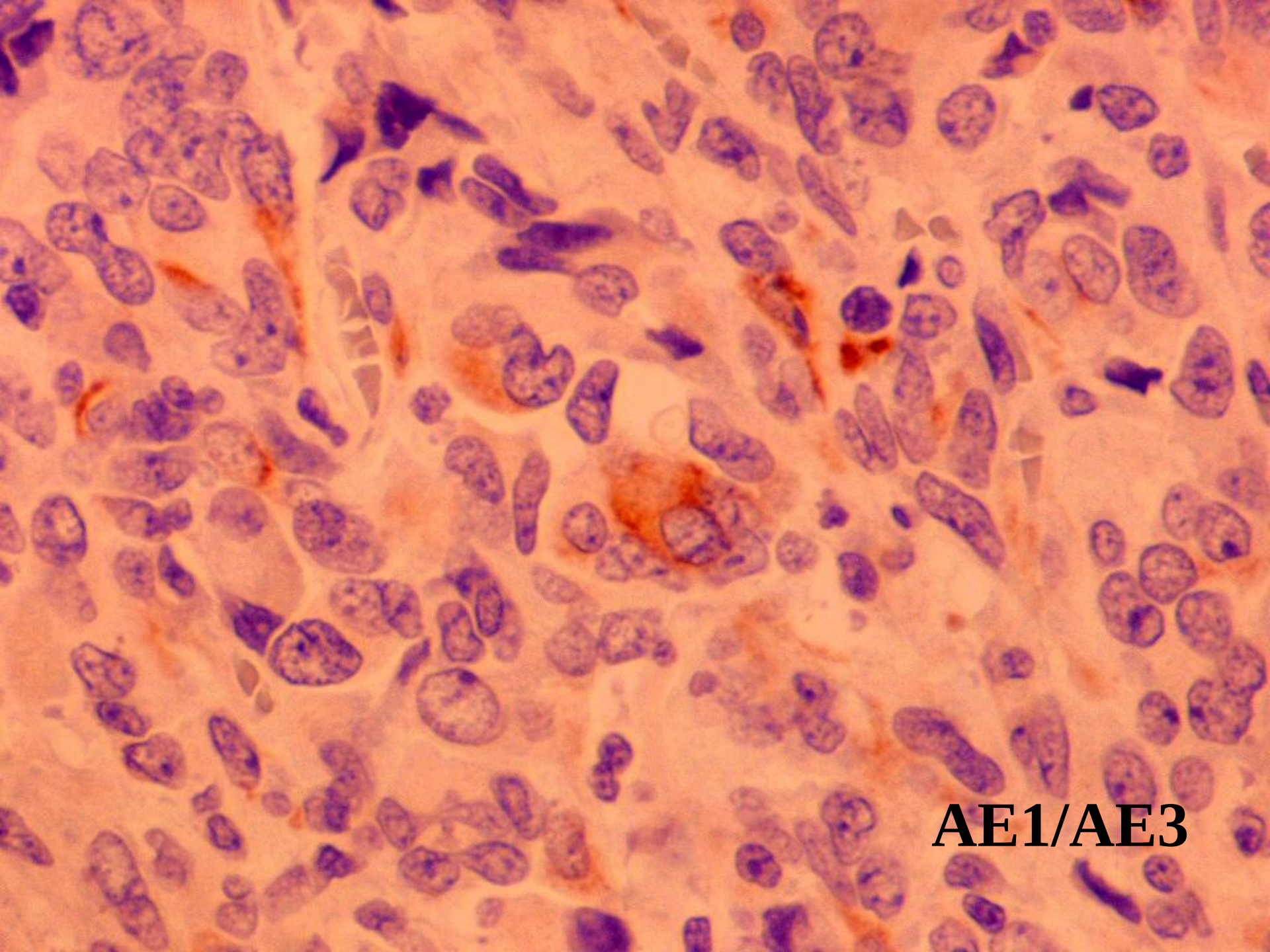
AE1/AE3

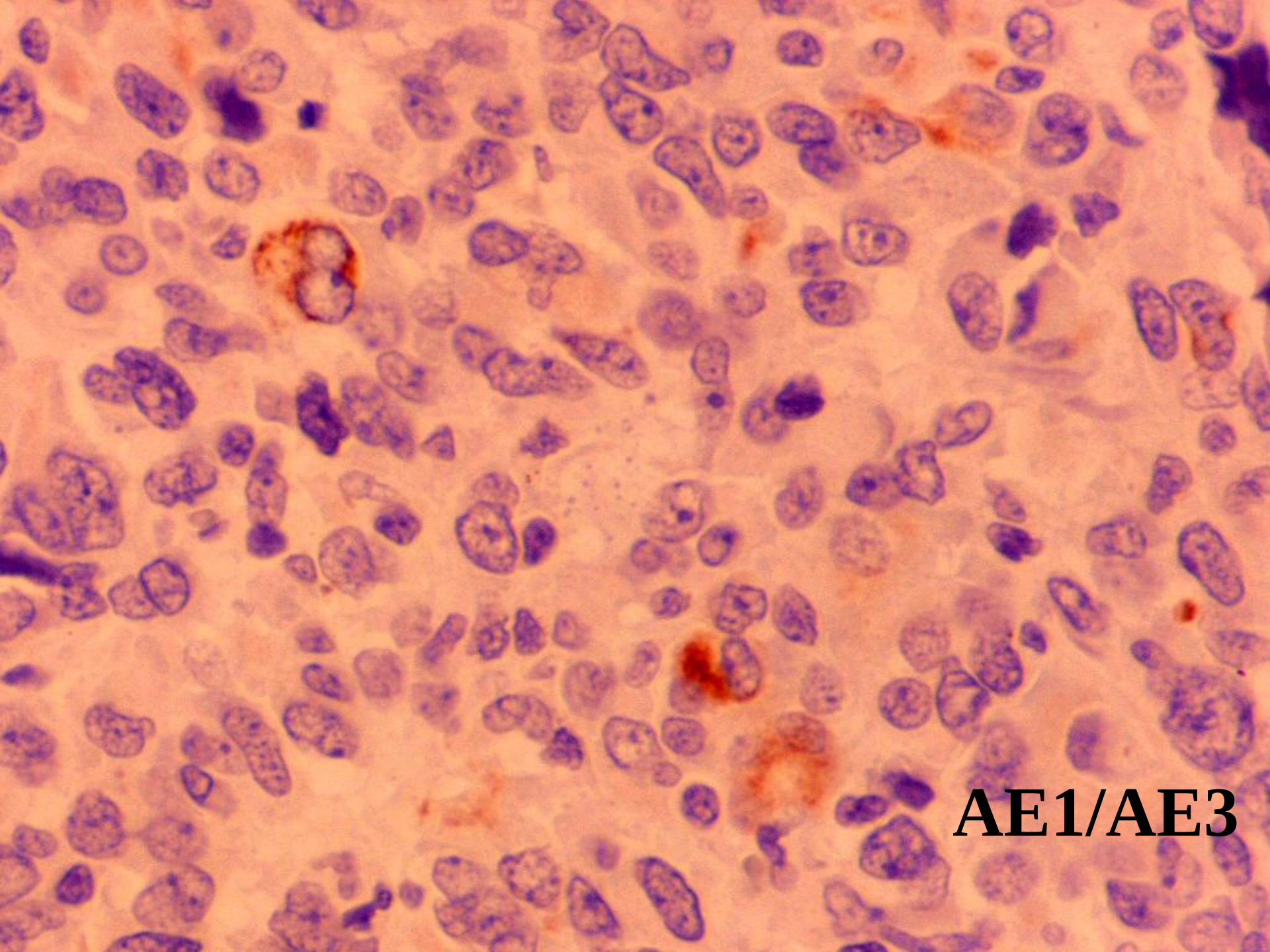
AE1/AE3

“la expresión de citoqueratinas es mucho más rara que la observada en LMS típicos y ocurre especialmente en GISTs malignos epitelioides”

M Miettinen, J Lasota. Virchows Arch 2001;438:1-12