Hospital Clínic
Universitari de València

SEAP-IAP
[Sociedad Española de Anatomía Patológica]
[International Academy of Pathology]

ADENOPATÍA INGUINAL SOSPECHOSA

Carlos Fernández Sellers

Joana C. Gómez Adrián y Lorena Alarcón Molero

Hospital Clínico Universitario de Valencia

CASO CLÍNICO

- Varón de 65 años sin antecedentes de interés
- Remitido por MAP por síndrome constitucional y prurito generalizado
- En TC: adenopatías inguinales bilaterales, axilares y nódulos subcutáneos periescapulares
- Sospecha: Síndrome linfoproliferativo
- Exéresis de adenopatía inguinal.

CASO CLÍNICO

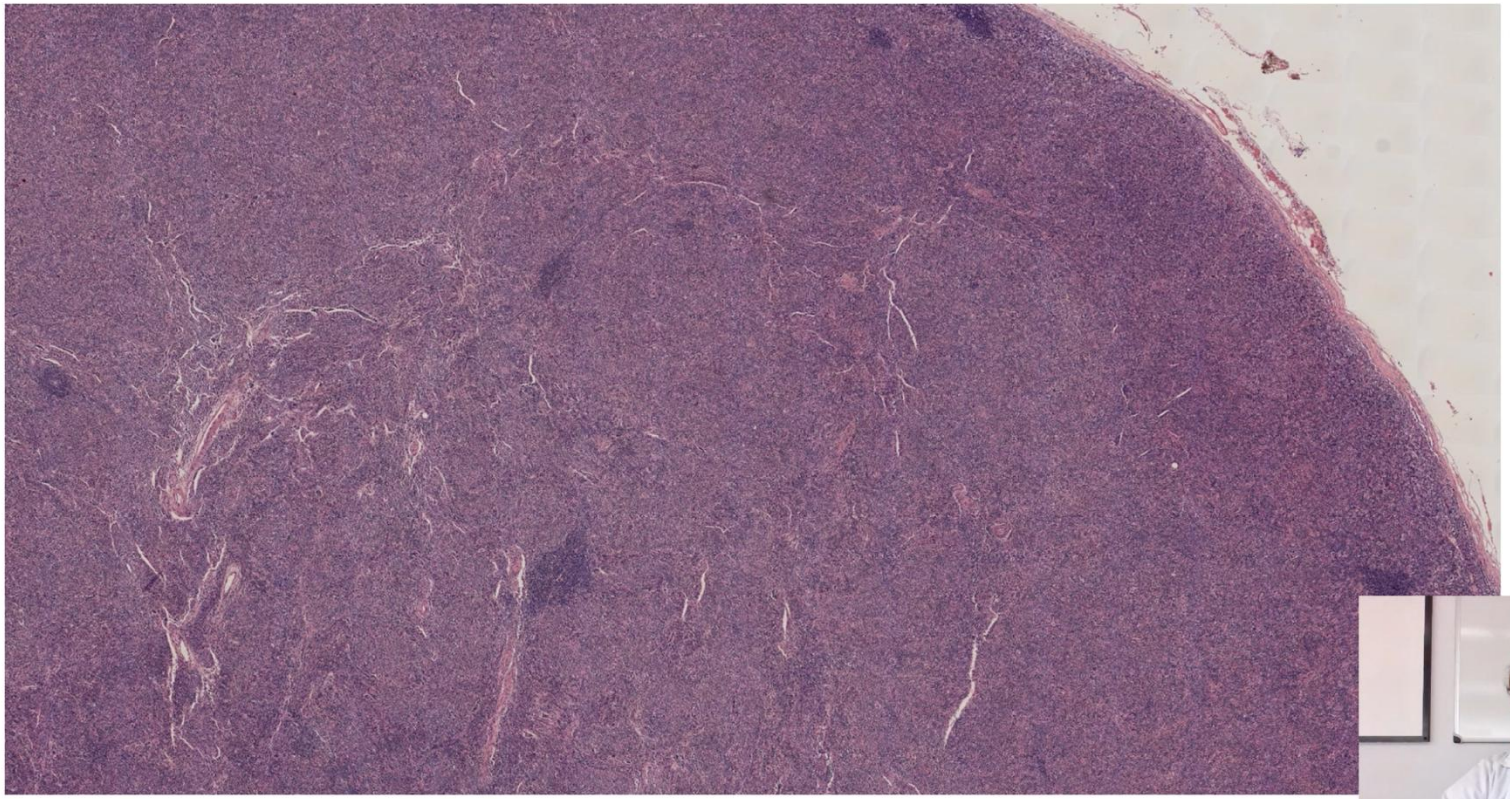

CASO CLÍNICO

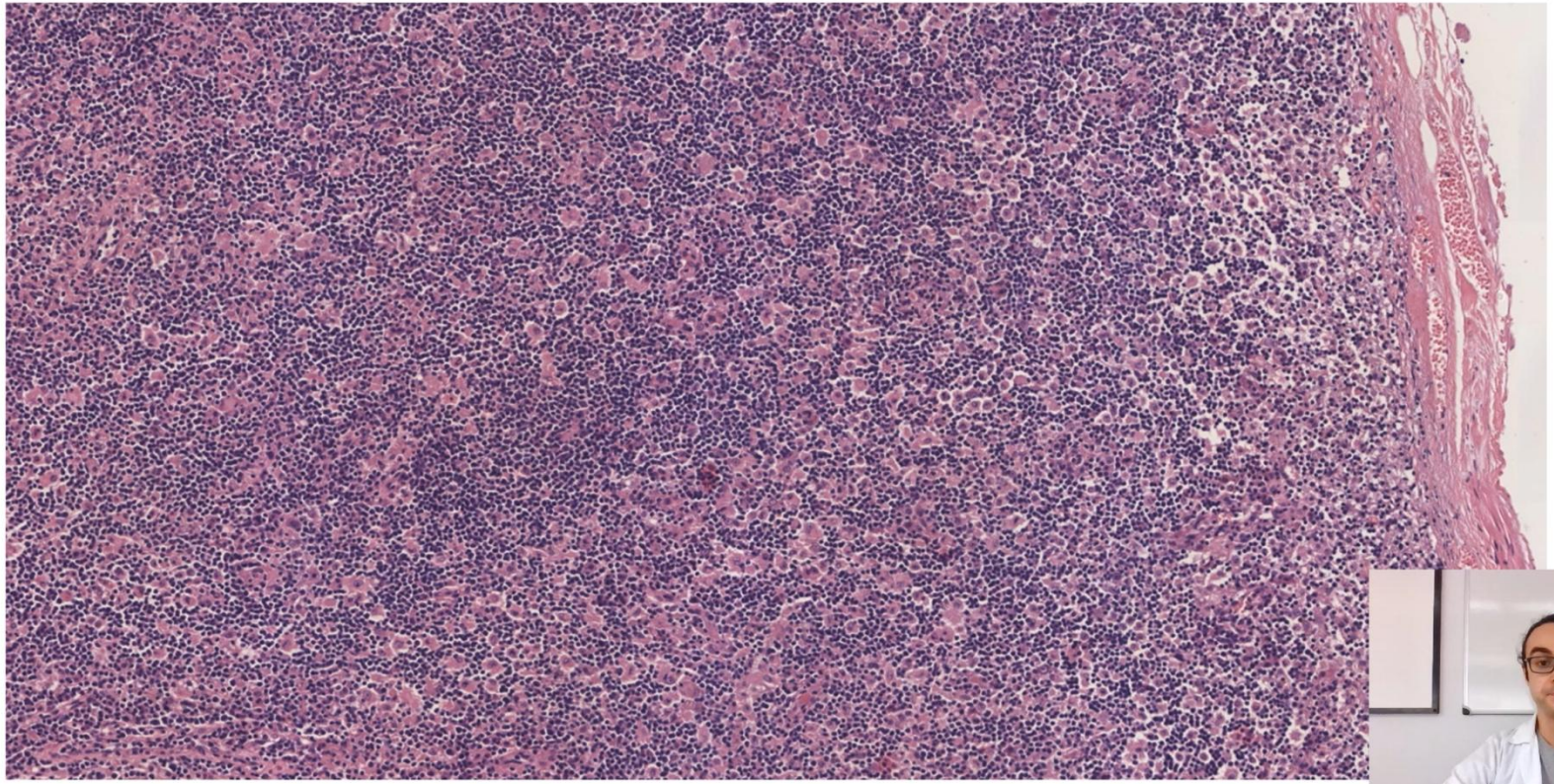

CASO CLÍNICO

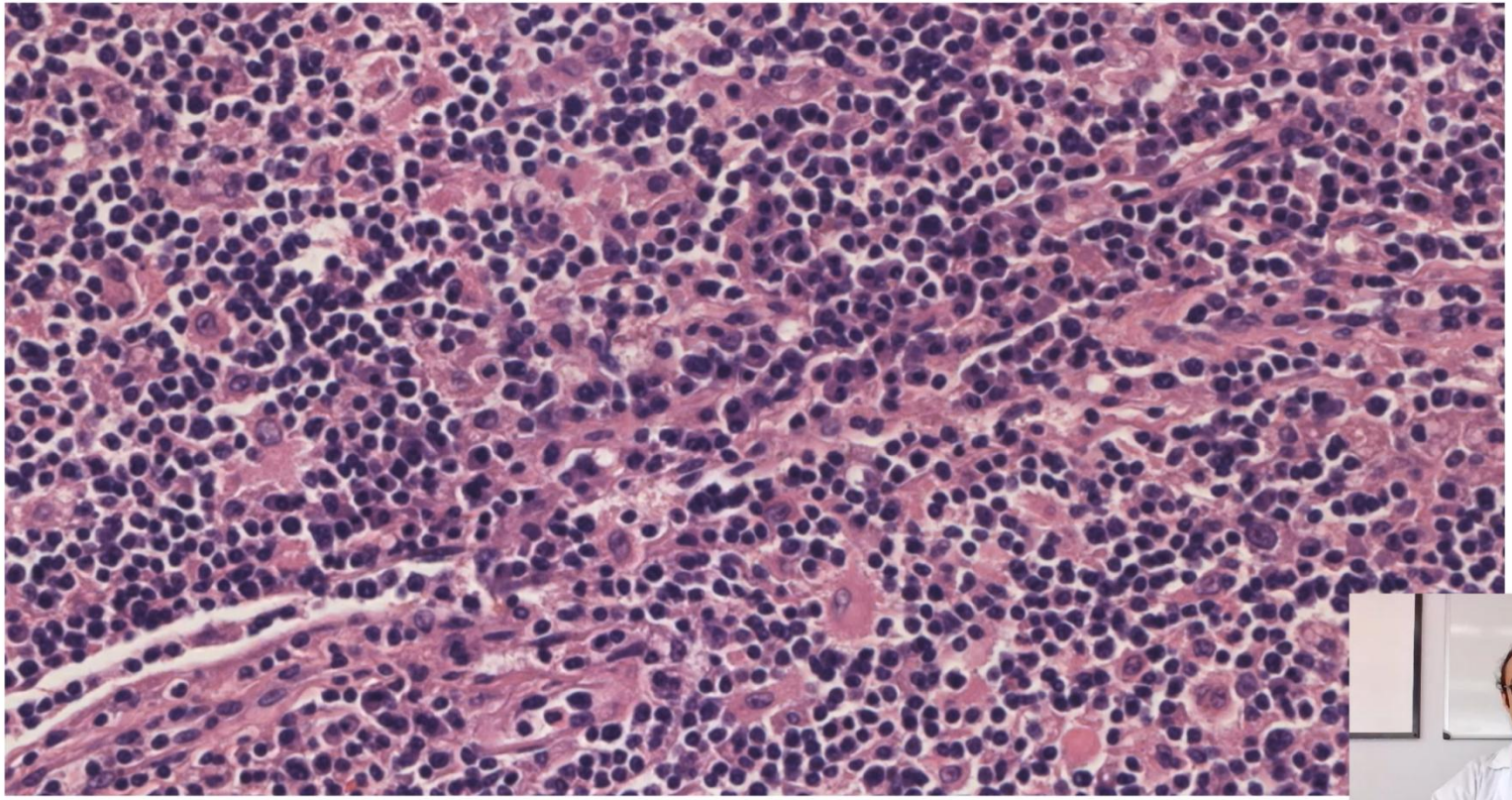

CASO CLÍNICO

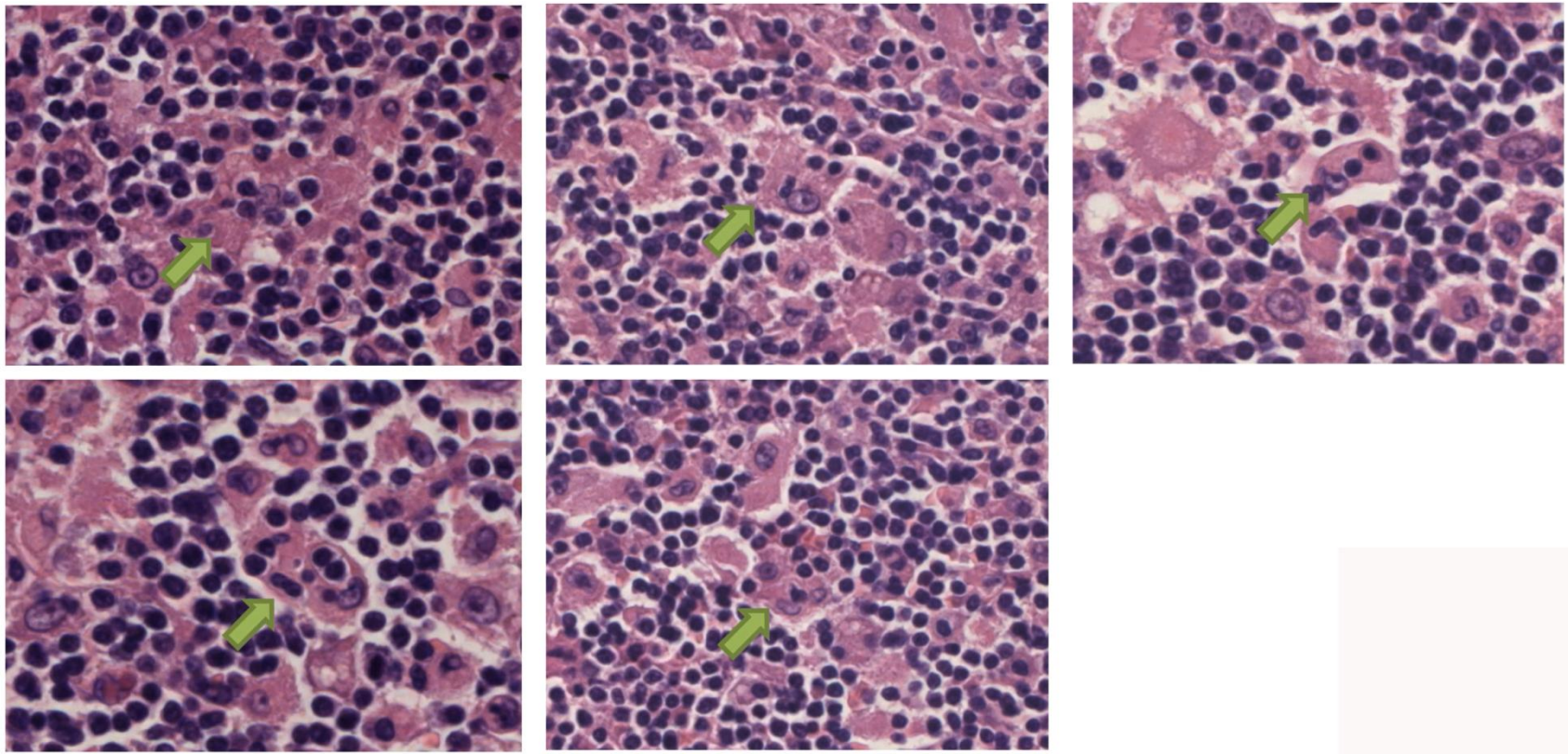

DIAGNÓSTICO DIFERENCIAL

- Linfoma T con síndrome hemofagocítico
- Enfermedad de Rosai-Dorfman
-

CASO CLÍNICO

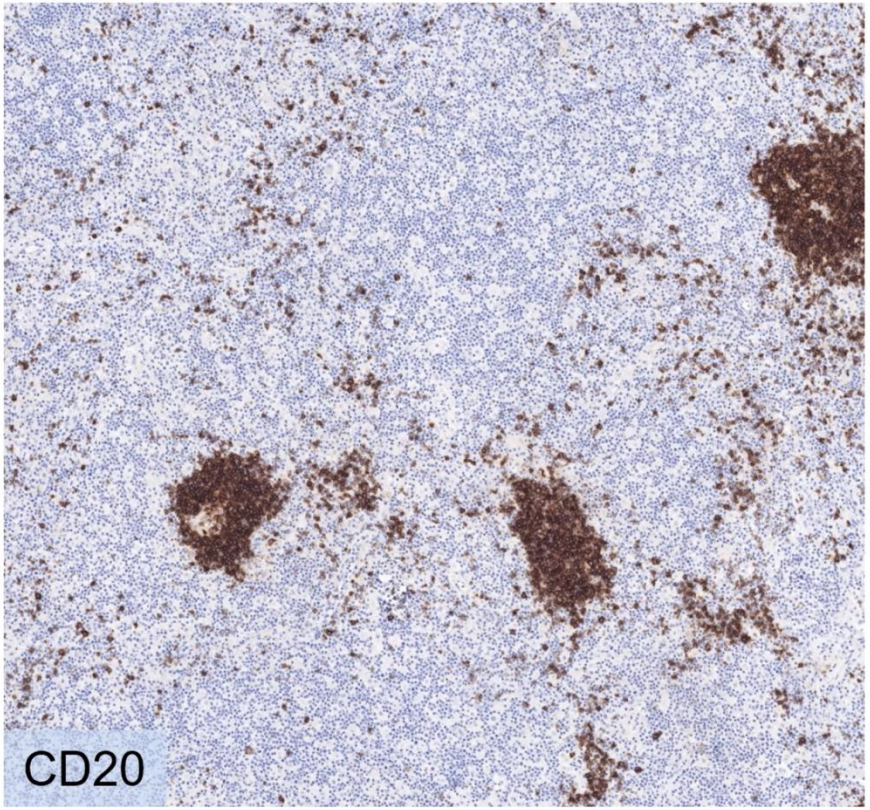

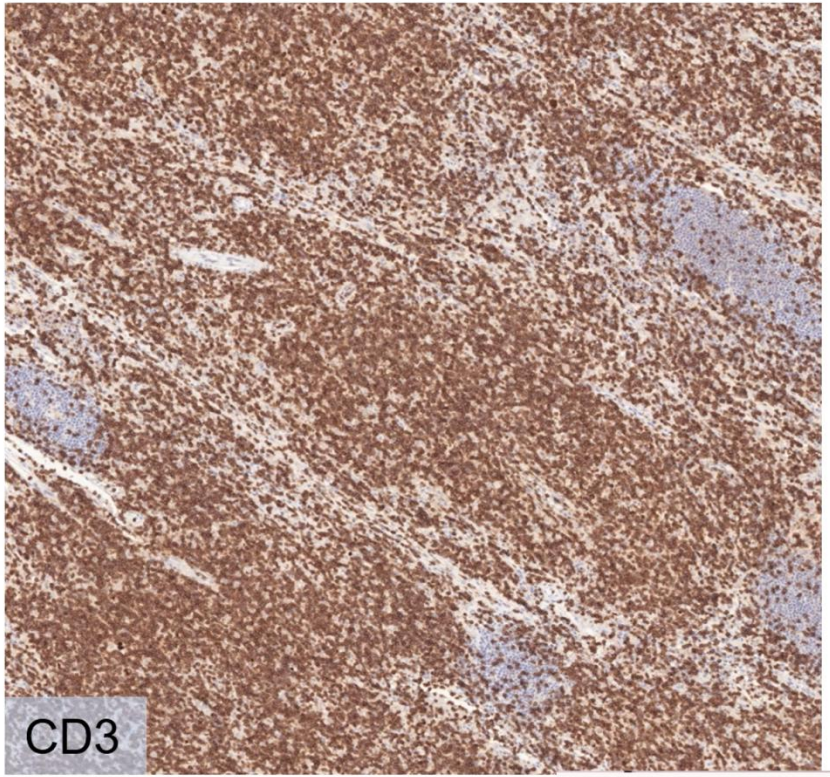

CASO CLÍNICO

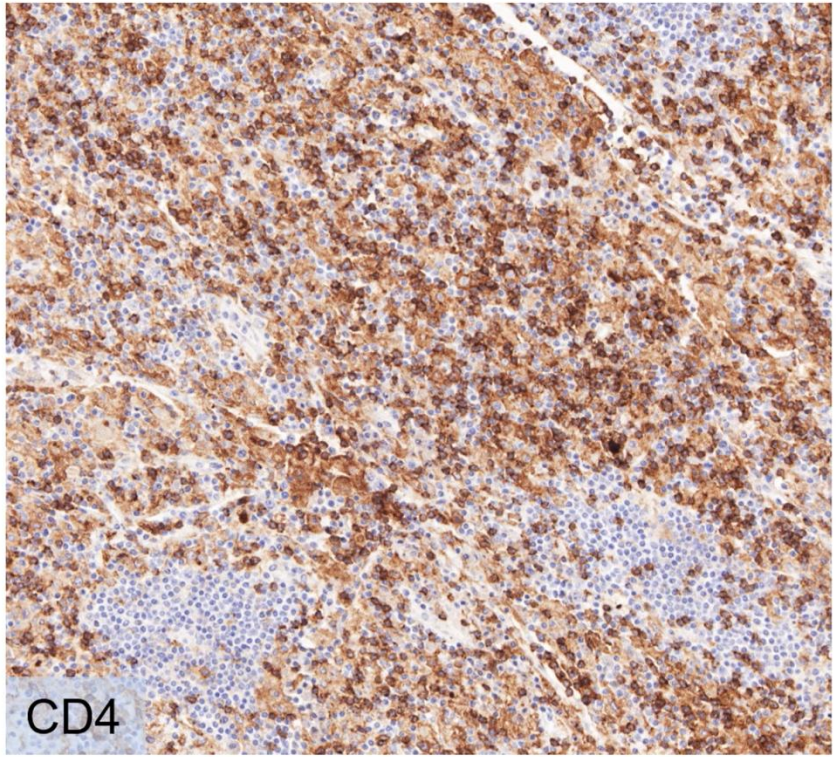

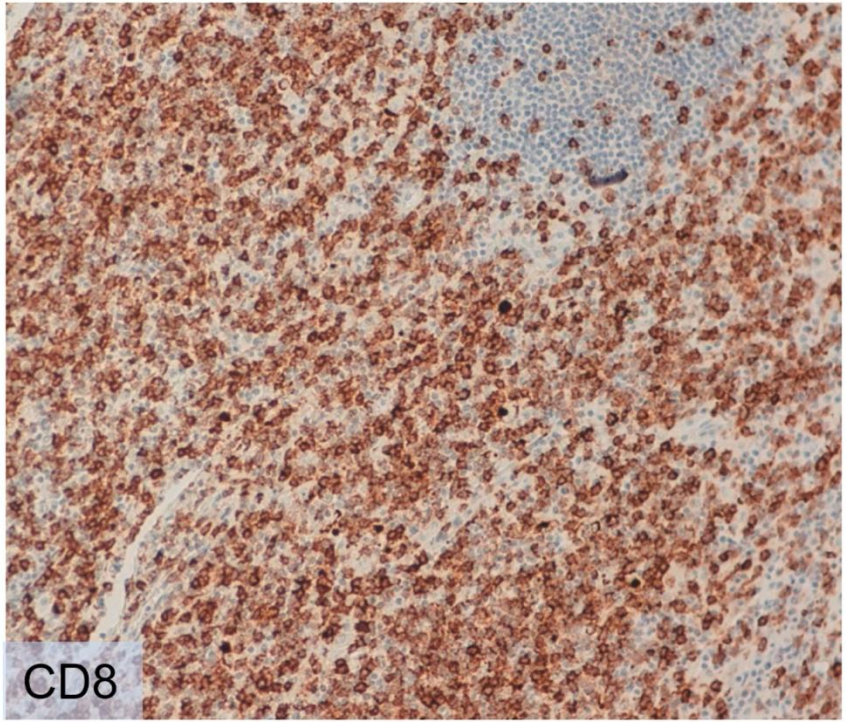

CASO CLÍNICO

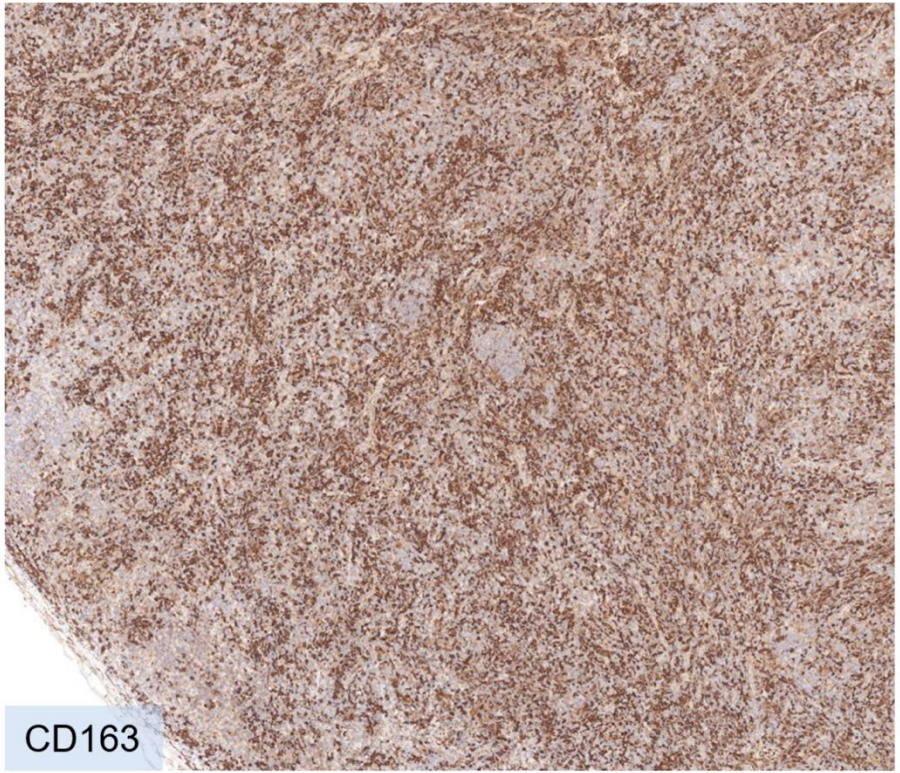

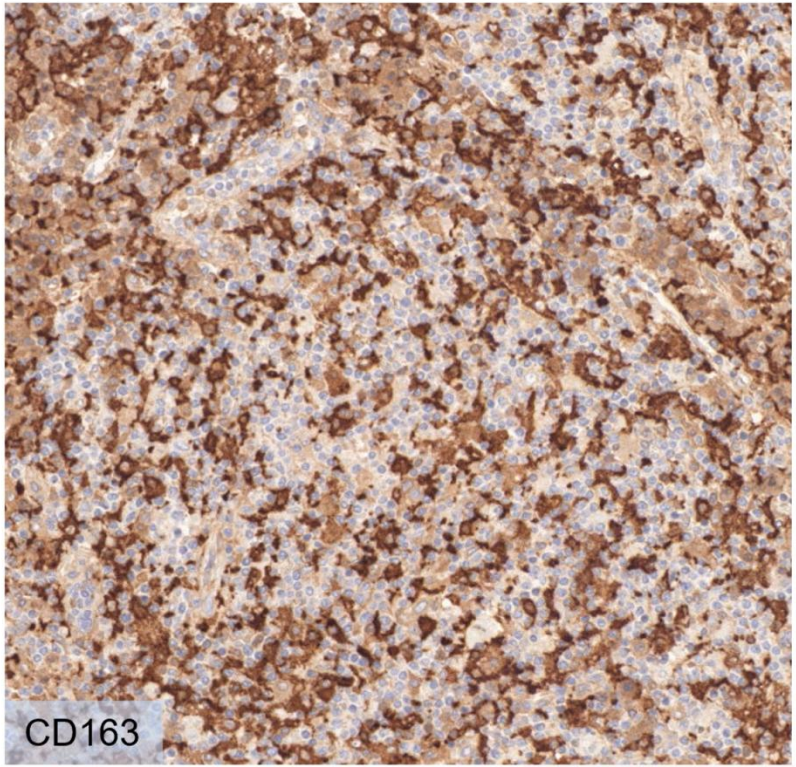

CASO CLÍNICO

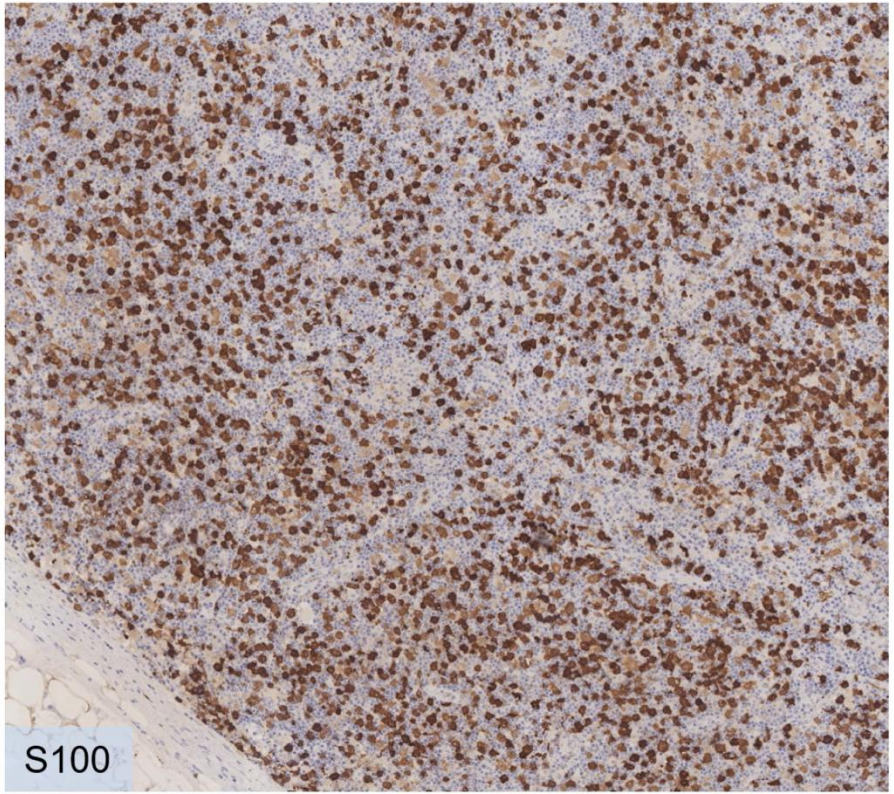

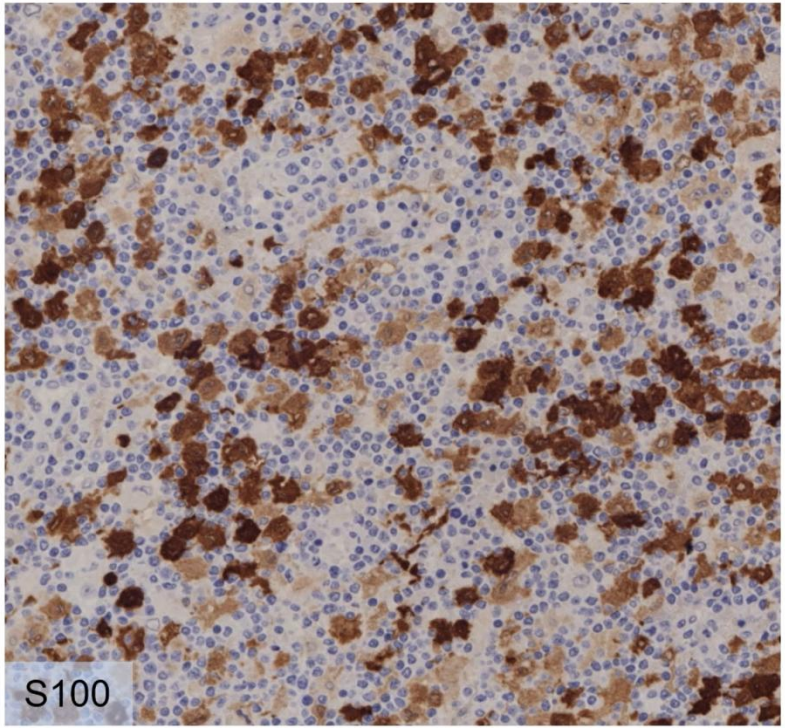

CASO CLÍNICO

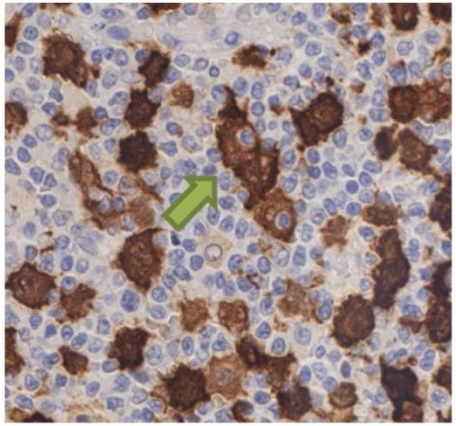

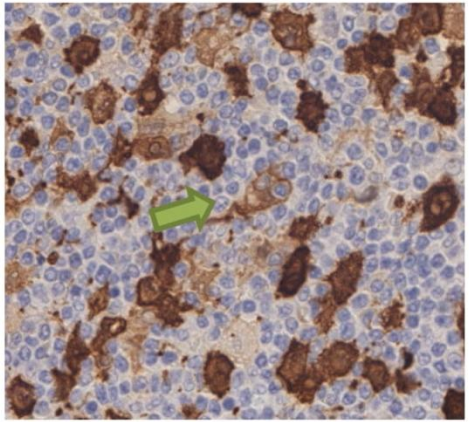

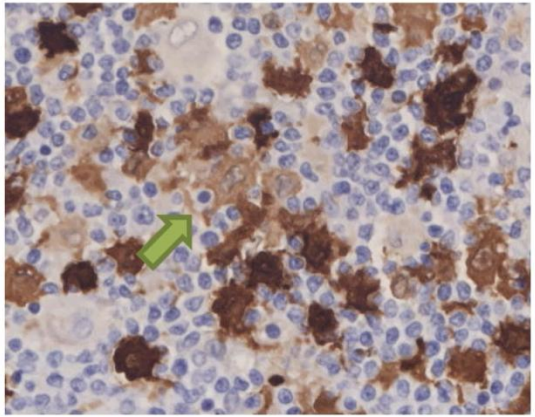

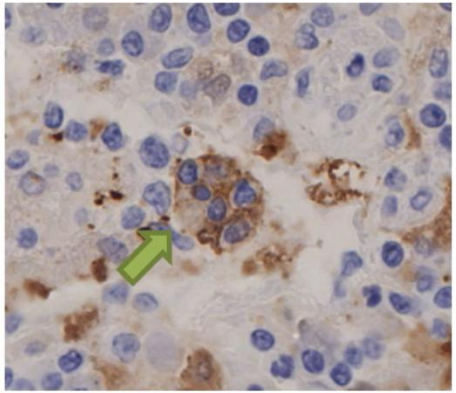

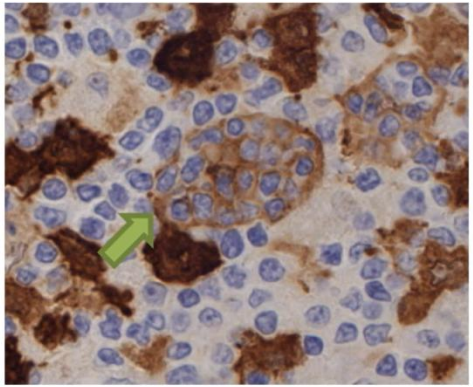

INFORME DE HEMATOLOGÍA

- "Impronta en la que se observa un **fondo de linfocitos pequeños** de aspecto maduro y **nidos de células grandes** con amplio citoplasma y nucléolo prominente. Ausencia de poblaciones aberrantes."

Reordenamiento IgH en Tejido		No se detecta clonalidad con iniciadores de FR3, FR2 ni FR1 de IGHV. Alicia Serrano.
Reordenamiento TCR Beta en Tejido		Ausencia de pico clonal en las regiones V-JA, V-JB y DJ del gen TCR beta Iván Martín
Reordenamiento TCR gamma en tejido		No se identifica pico clonal en el análisis por Genescan del producto de PCR obtenido con una mezcla de primers específicos para el segmento VJ de gen TCR gamma Iván Martín

-

DIAGNÓSTICO HISTOLÓGICO:

- ~~Linfoma T con síndrome hemofagocítico~~

- **Enfermedad de Rosai-Dorfman**

-

ENFERMEDAD DE ROSAI-DORFMAN

- Linfadenopatía masiva con histiocitosis sinusal
- Varones (5:1), cualquier edad (<30 a.)
- Adenopatías cervicales bilaterales indoloras y/o afectación extranodal (cabeza y cuello y SNC)
- Crecimiento lento

ENFERMEDAD DE ROSAI-DORFMAN

- Ganglio linfático con llamativa **dilatación sinusal**
- **Histiocitos** de citoplasma amplio, claro-eosinófilo y núcleo vesicular
- Fondo de linfocitos pequeños T y células plasmáticas

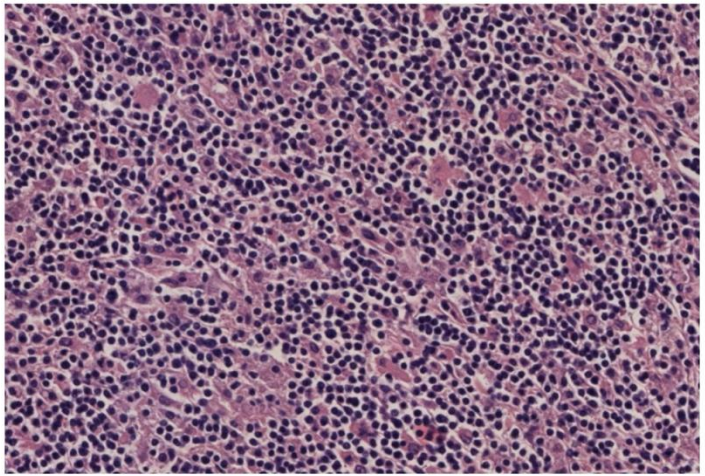

-

ENFERMEDAD DE ROSAI-DORFMAN

- Abundantes imágenes de **emperipolesis**
- Histiocitos positivos para S100, CD68 y CD163, negativos para CD1a

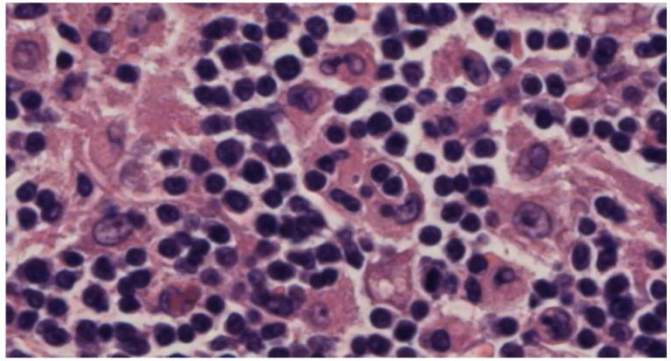

-

ENFERMEDAD DE ROSAI-DORFMAN

- Suele remitir espontáneamente
- Puede recurrir (afectación extranodal)
- Rara vez afecta a órganos vitales (muerte)
-

¿PREGUNTAS?