Tumoración ovárica en niña de 1 año

María del Carmen Gómez Mateo, Jaime Agustí Martínez,
Francisco Giner Segura, Octavio Burgués Gasión.
Servicio de Anatomía Patológica
Hospital Clínico Universitario de Valencia

10 x 7 x 5 cm
17
18
19
20
21
22
23
24
25
26
27

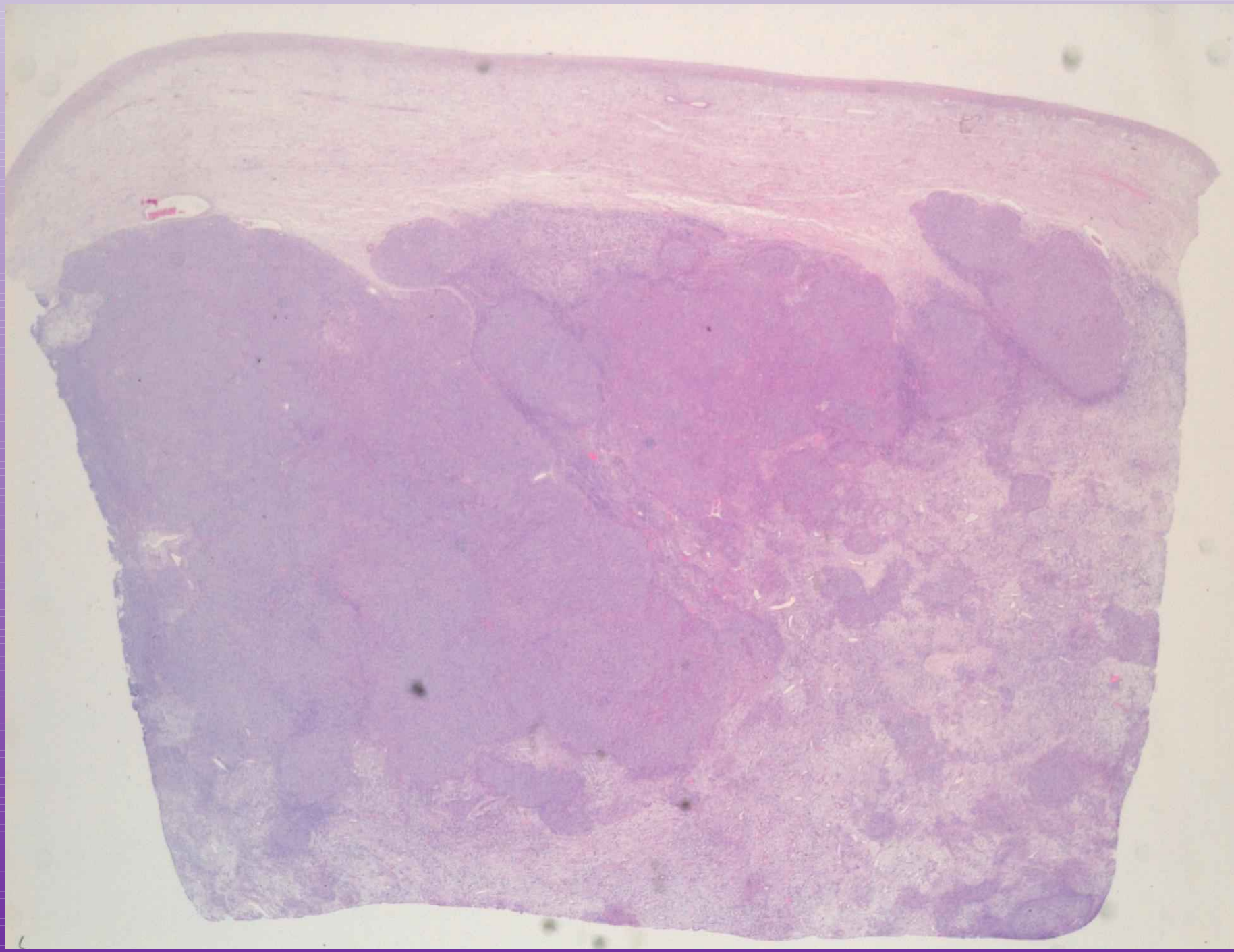

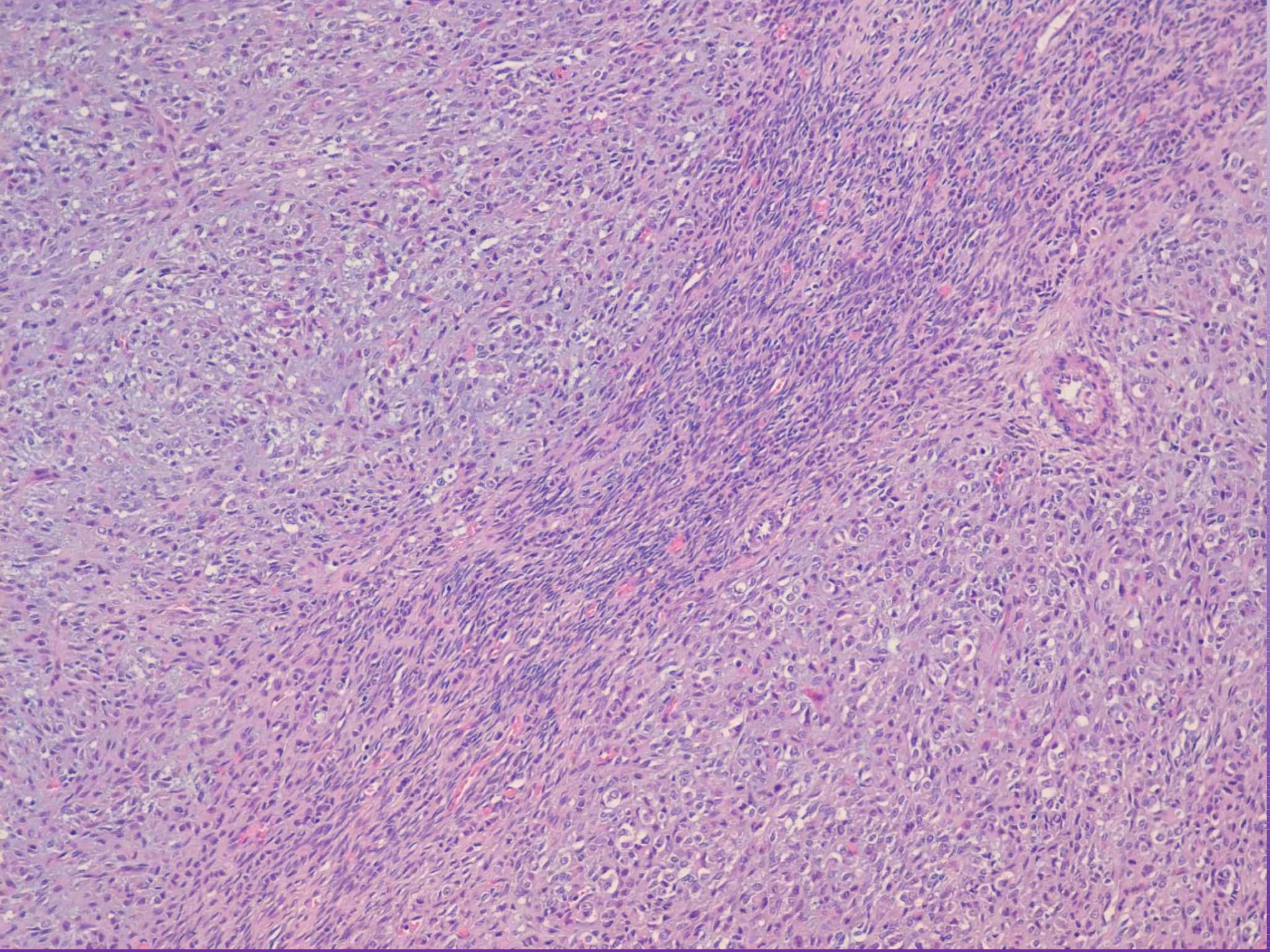

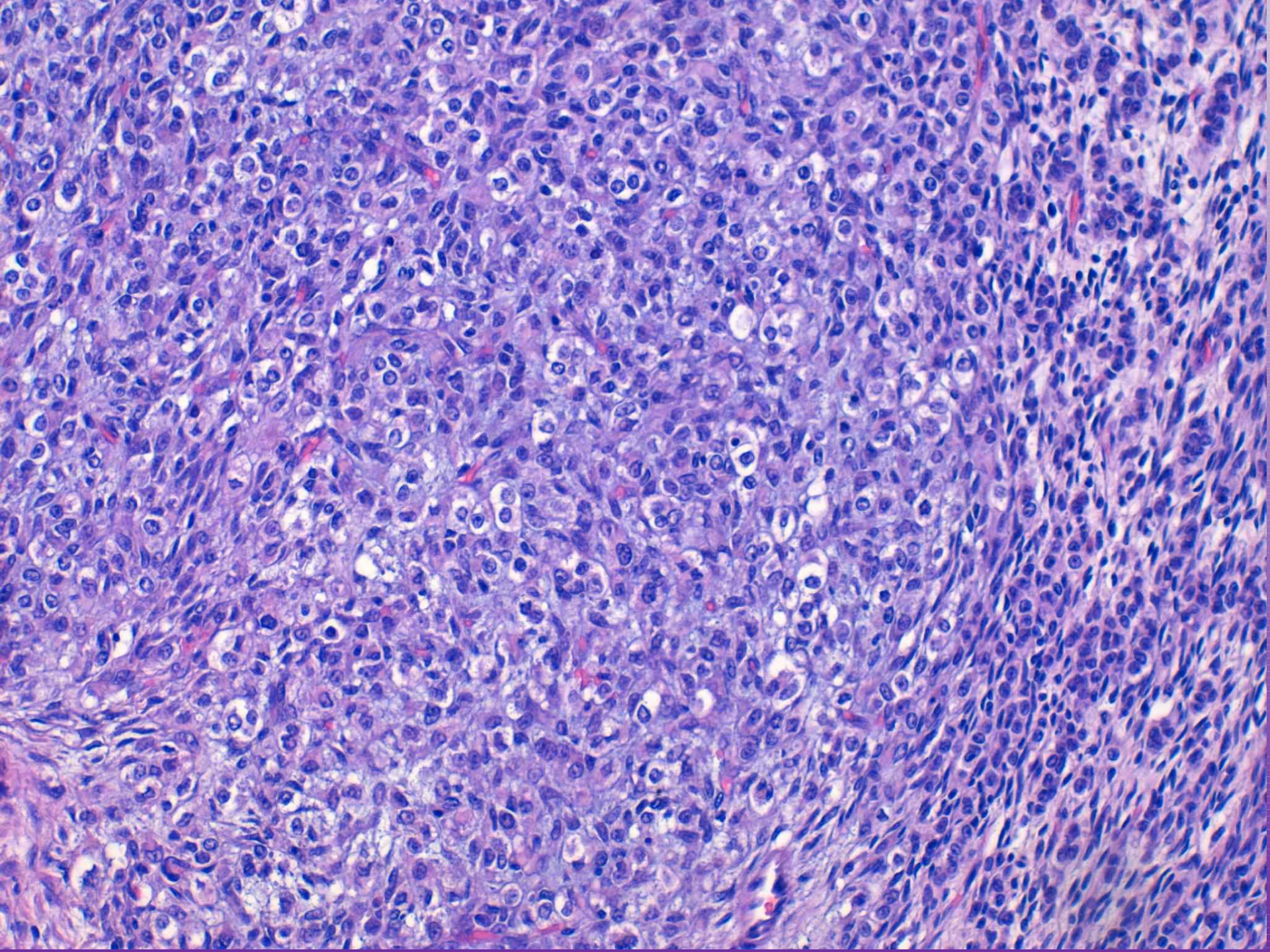

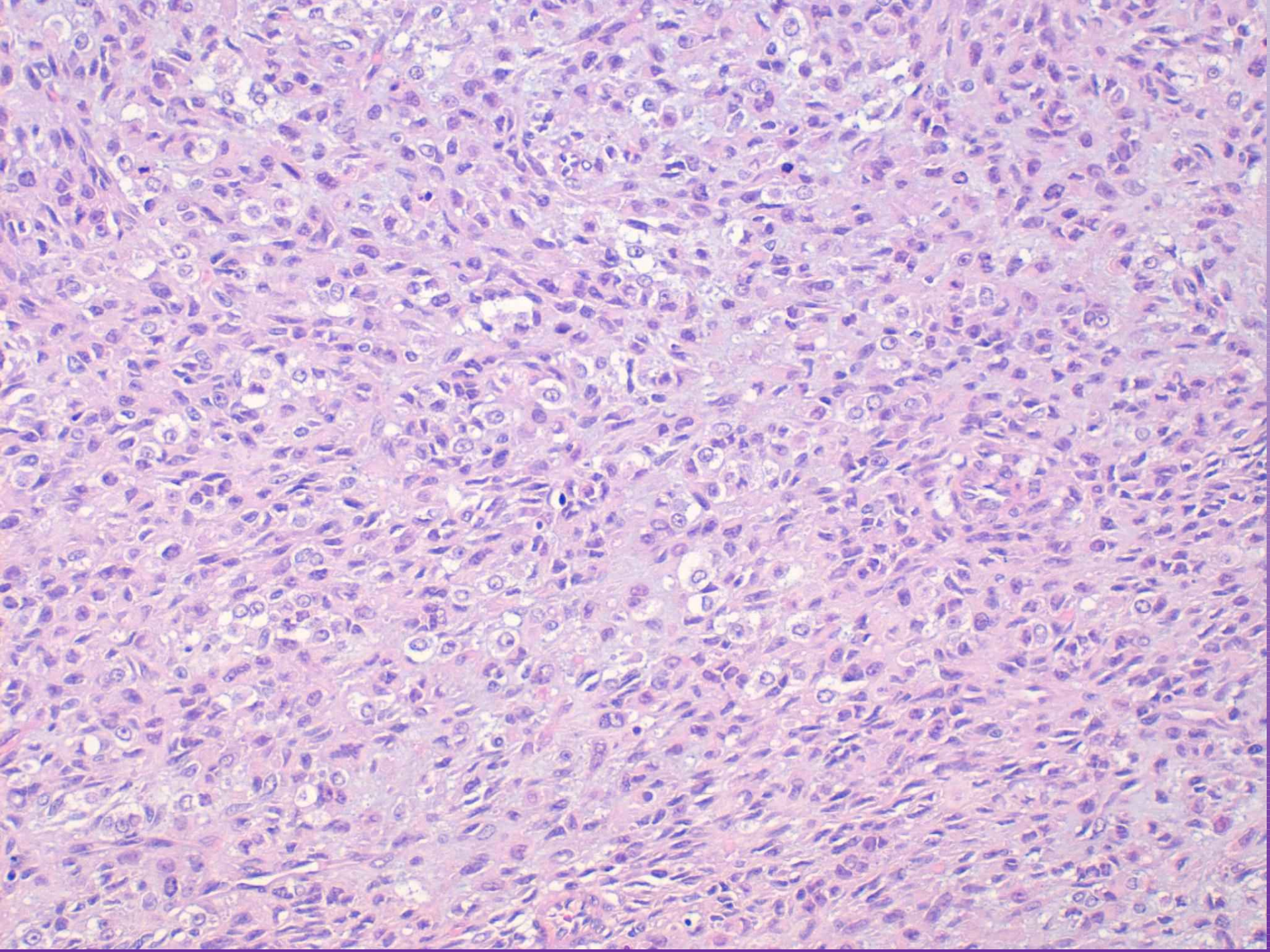

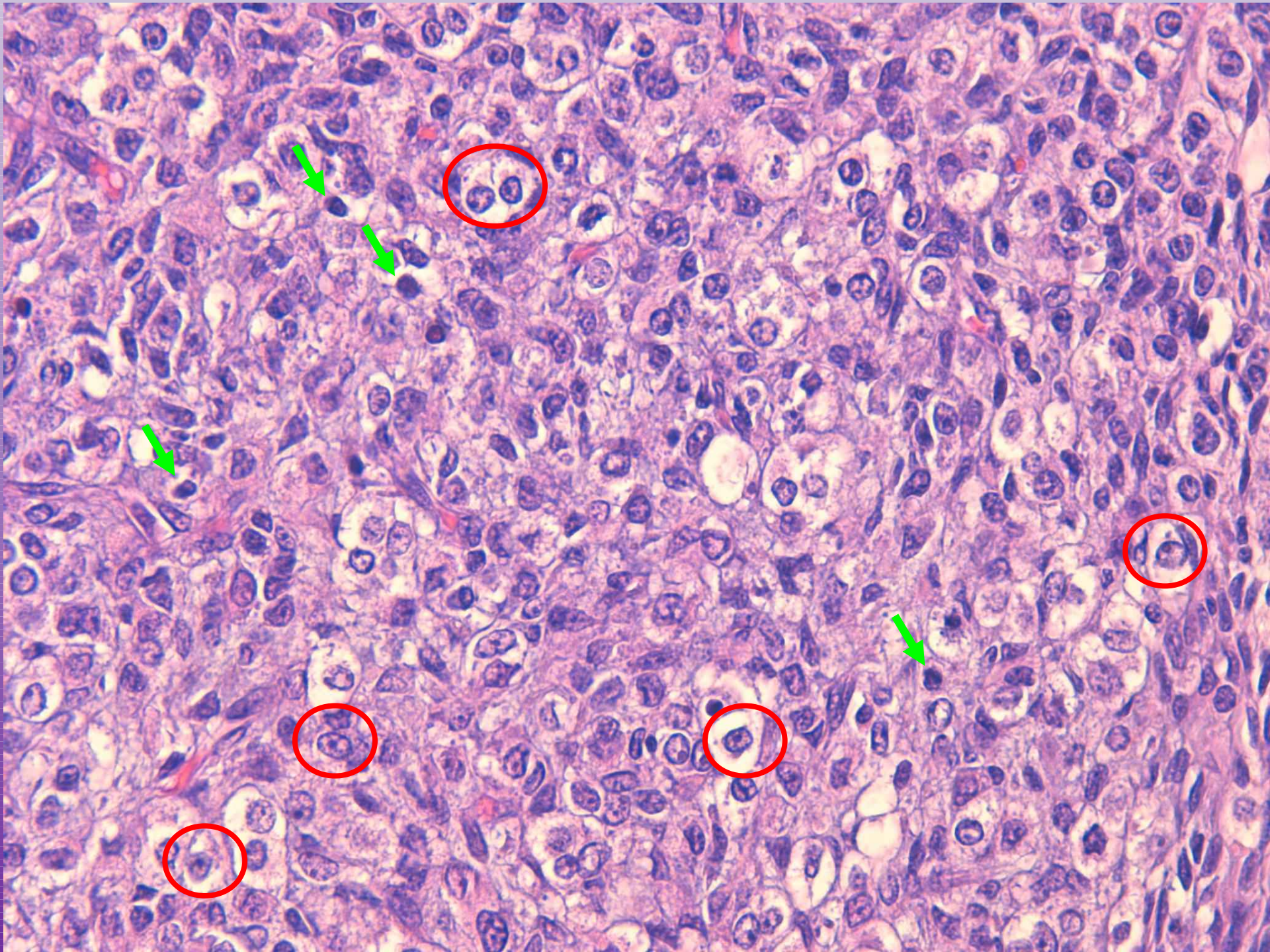

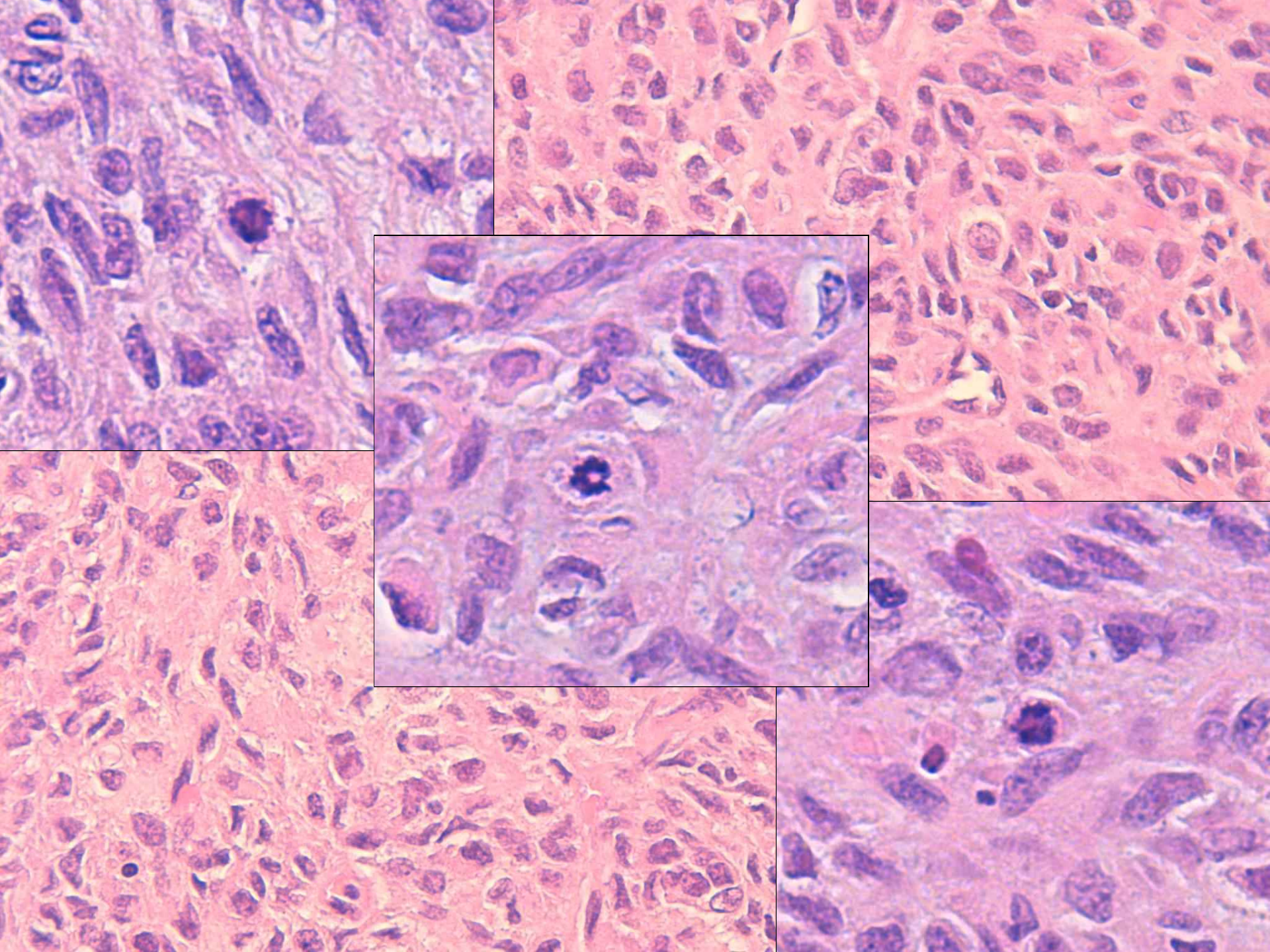

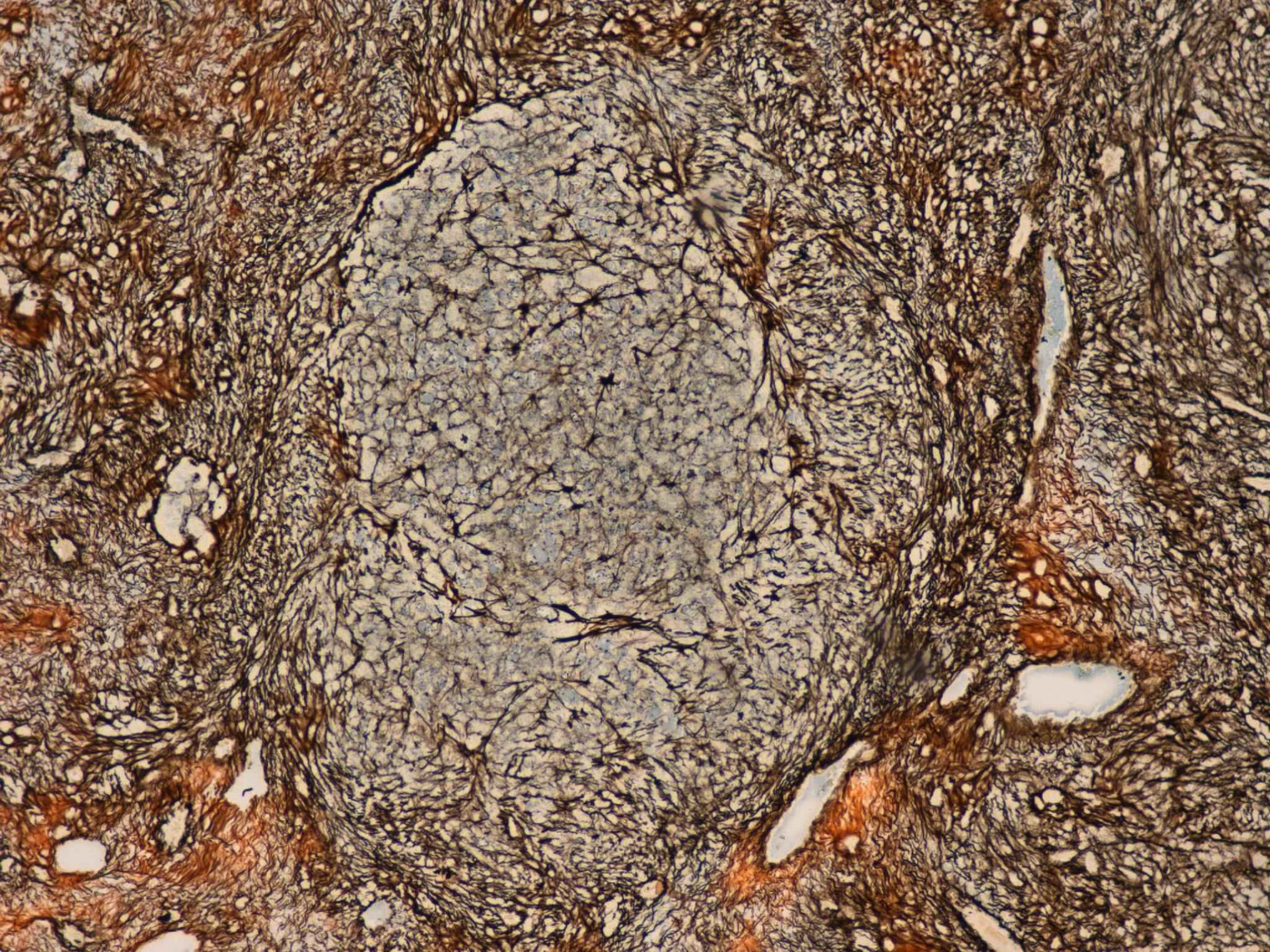

DIAGNÓSTICO DIFERENCIAL

- Tumor de células germinales
  - Carcinoma embrionario
- Tumor epitelial maligno
  - Carcinoma indiferenciado
  - Carcinoma de células claras
- Tumor de células de la granulosa (juvenil)
- Tumor de células esteroideas
- Metástasis ovárica
  - Melanoma

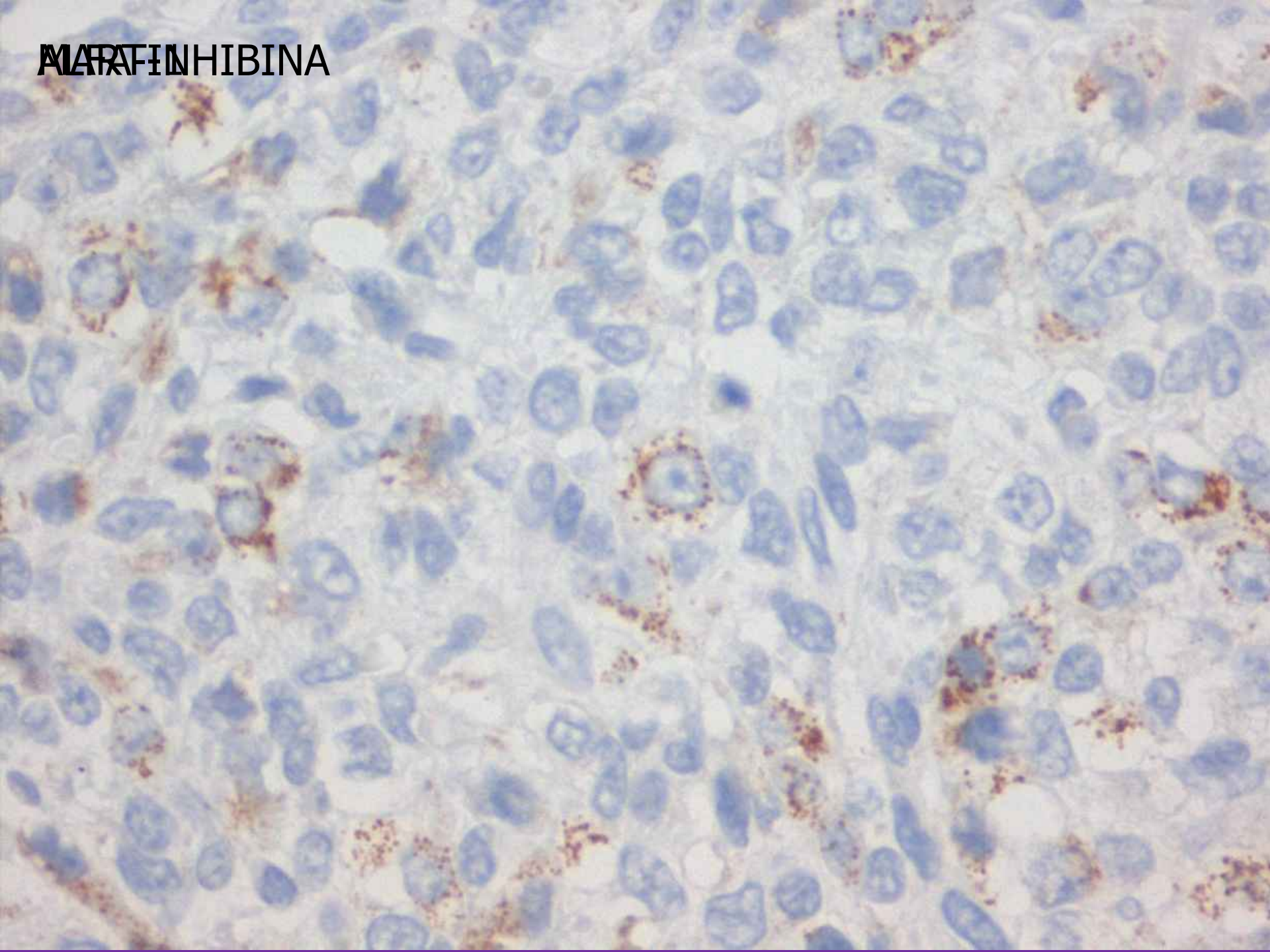
MELAN-A
INHIBINA

DIAGNÓSTICO DIFERENCIAL

- Tumor de células germinales
  - Carcinoma embrionario
- Tumor epitelial maligno
  - Carcinoma indiferenciado
  - Carcinoma de células claras
- Tumor de células de la granulosa (juvenil)
- Tumor de células esteroideas
- Metástasis ovárica
  - Melanoma

TUMOR DE CÉLULAS DE LA GRANULOSA, JUVENIL

(DE TIPO SÓLIDO)

TUMOR DE CÉLULAS DE LA GRANULOSA

- 1-2% del total de tumores ováricos
- Tumores de cordones sexuales: 8-10%
  - aprox. 80% son fibromas / fibrotecomas
- Dos grupos:
  - TCG del ADULTO (>95%)
  - TCG JUVENIL (raros)

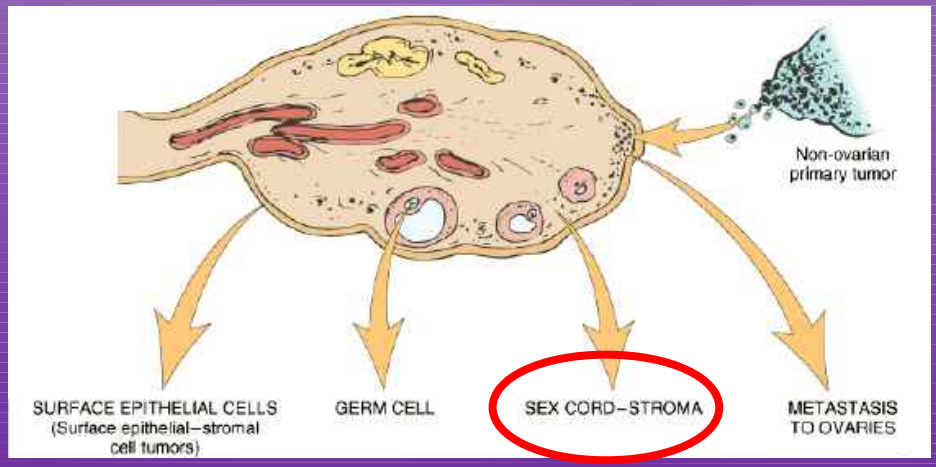

TCG del ADULTO

- Mujeres peri- o post-menopáusicas (57 a.)
- Clínica:
  - Masa abdominal
  - Producción hormonal (estrógenos):
    - Sangrado (metrorragia) por hiperplasia endometrial
    - Adenocarcinoma endometrial en 7%
  - 5-10% bilaterales
- Crecimiento intraovárico (estadío I)
- Tumores sólidos – quísticos – hemorrágicos

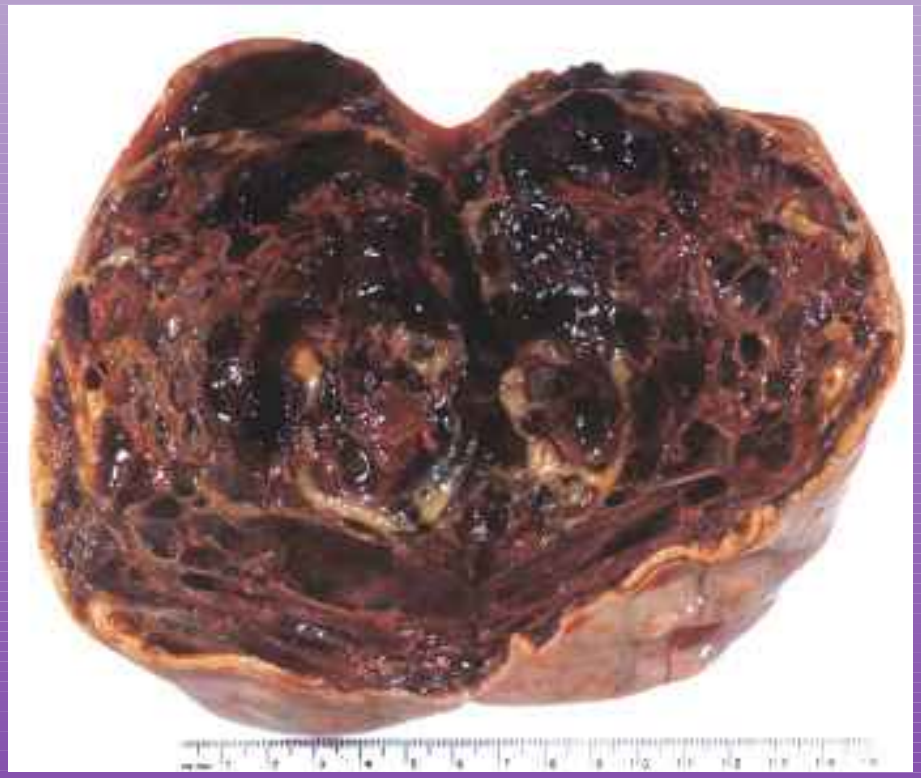

© 2006 Elsevier Inc. Crum CP and Lee KR. *Diagnostic Gynecologic and Obstetric Pathology*

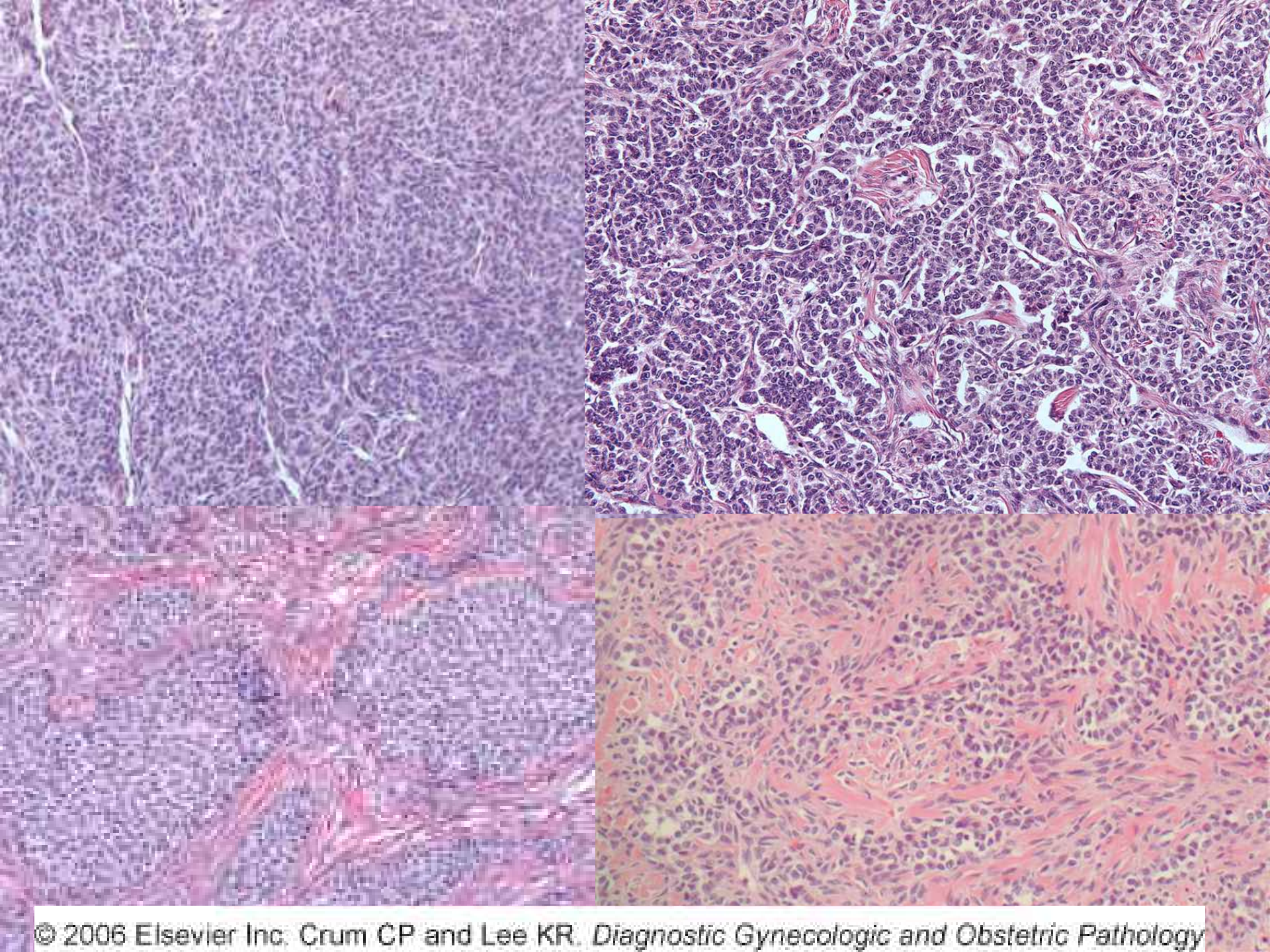

© 2006 Elsevier Inc. Crum CP and Lee KR. *Diagnostic Gynecologic and Obstetric Pathology*

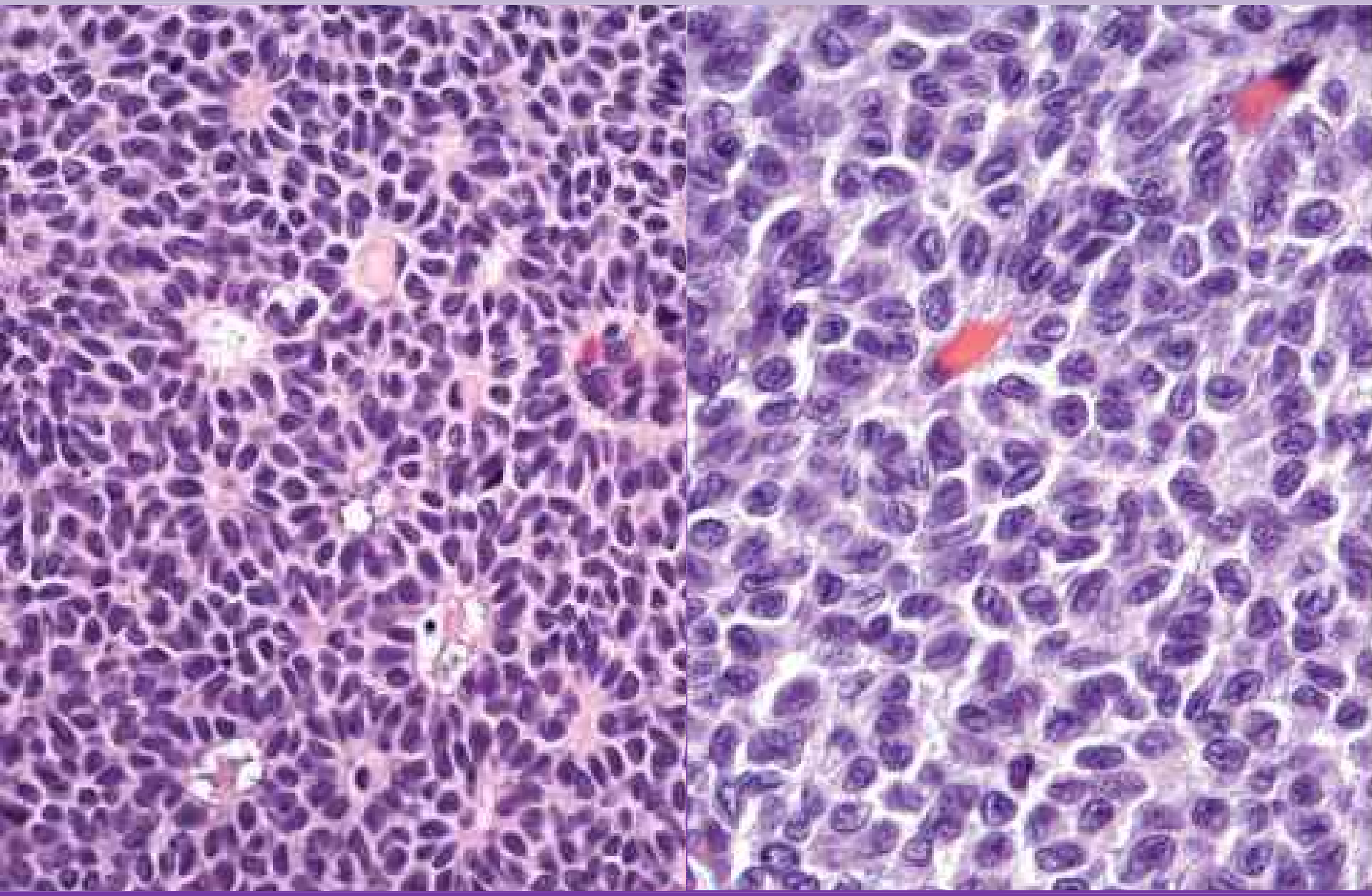

© 2006 Elsevier Inc. Crum CP and Lee KR. *Diagnostic Gynecologic and Obstetric Pathology*

TCG del ADULTO

- Inmunohistoquímica:
  - inhibina+++
  - vimentina+++
  - MART-1+
  - CD99, S-100, calretinina, actina+/-
  - CK focal, heterogénea
  - CK7 - , EMA -

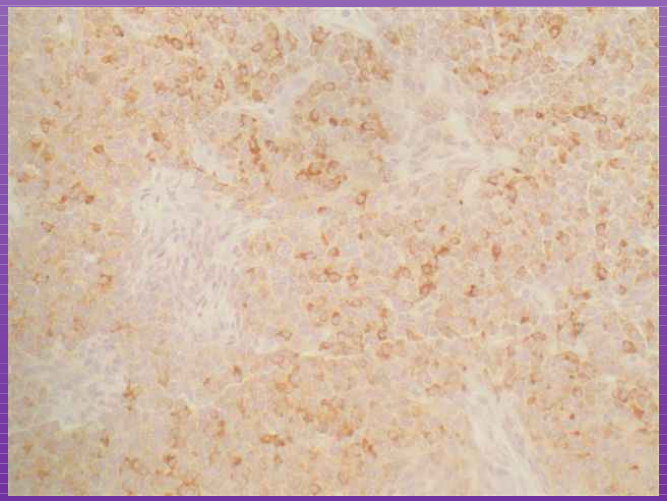

TCG JUVENIL

- Aparece predominantemente antes de los 30 años (97%)
- 80% asocian pubertad precoz isosexual
- Asociación con:
  - Enfermedad de Ollier (encondromatosis)
  - Síndrome de Maffucci (encondromas + hemangiomas)
- >95% localizados (estadío I)
- Muy raramente bilaterales (<2%)
- Histológicamente diferentes de TCGA

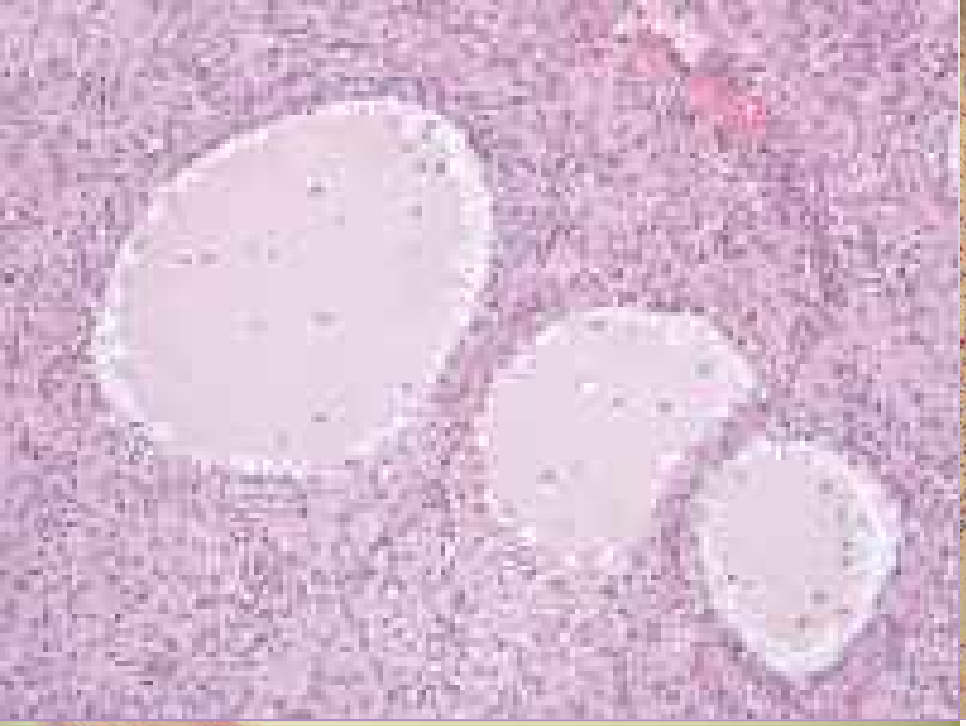

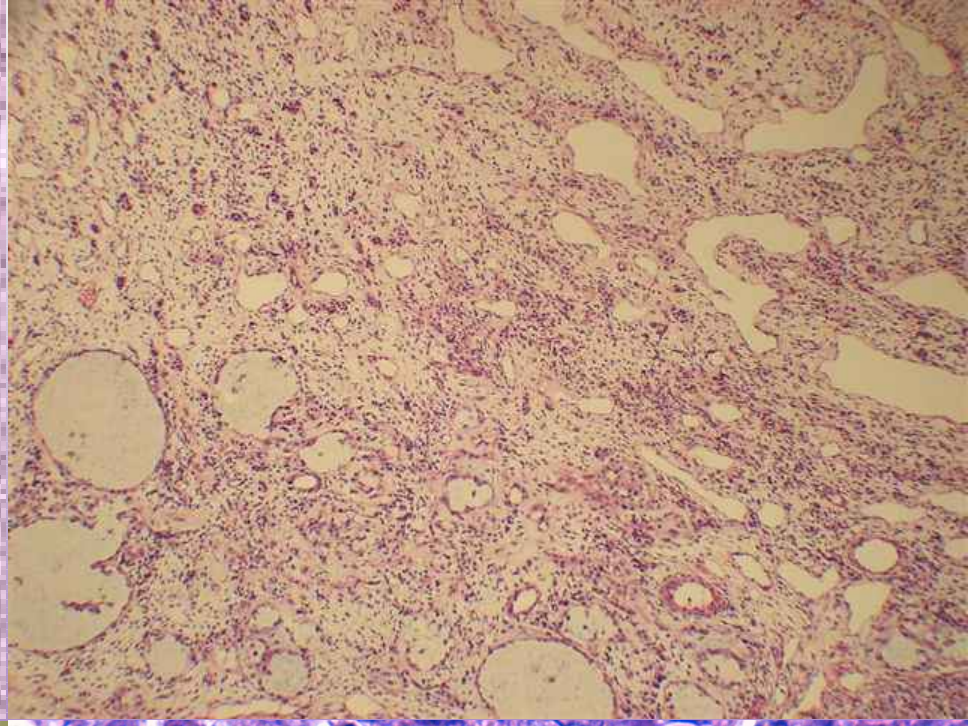

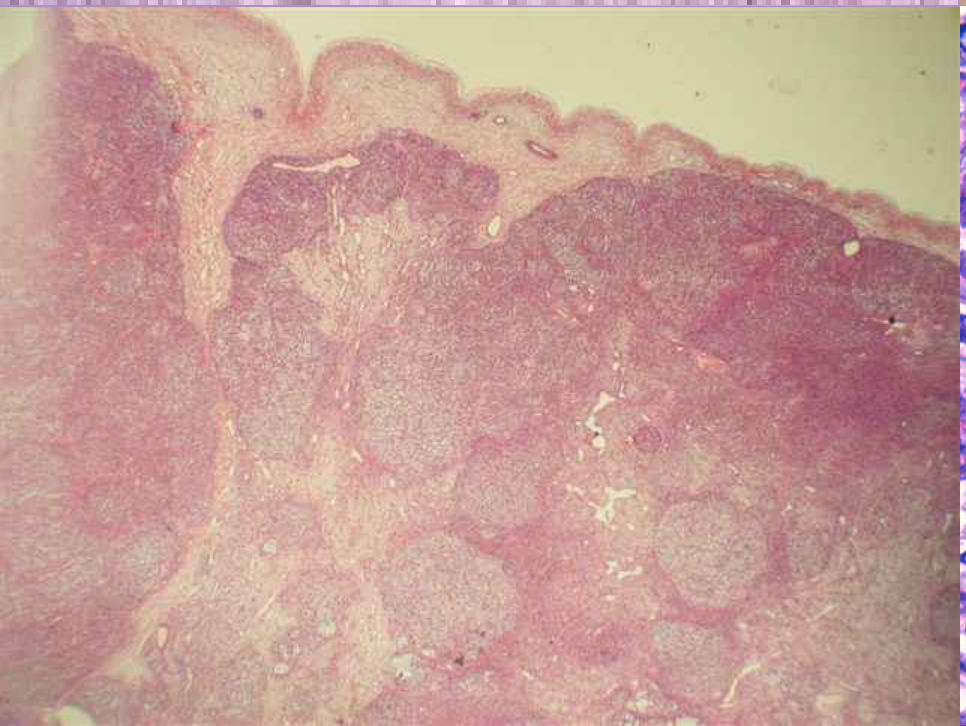

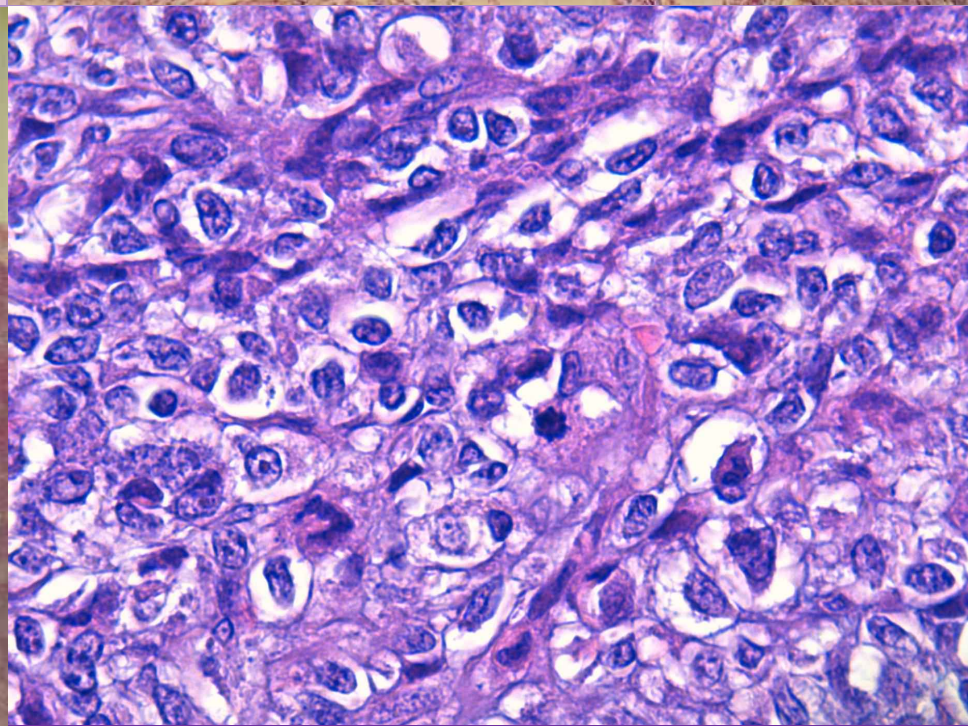

DIAGNÓSTICO DIFERENCIAL

TCG del Adulto	TCG Juvenil
> 30 años	< 30 años
Folículos maduros	Folículos inmaduros con contenido mucinoso
Cuerpos de Call-Exner frecuentes	Raramente cuerpos de Call-Exner
Núcleo palido, angular y con frecuentes indentaciones	Núcleo hipercrómico, redondo, raramente indentado
Luteinización infrecuente	Luteinización frecuente
Mitosis variables	Mitosis frecuentes

Historia clínica (Otro centro)

- Urgencias: sangrado vaginal espontáneo.
- Aparición de vello púbico en los 2 últimos meses.
- Aumento de peso y talla durante los 3-4 últimos meses.
- No medicamentos, no traumatismo, no fármacos durante el embarazo y lactancia.

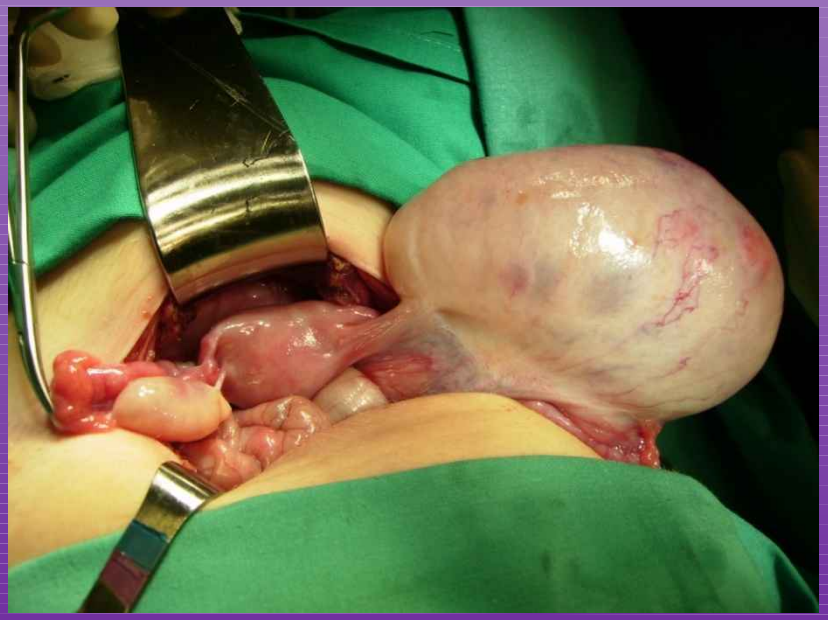

Muchas gracias por su atención

Pamukkale (Turquía)