CASO DE SEMINARIO Nº 5

E. Roselló-Sastre, Mª Angeles González, E. Martí

Hospital Dr Peset (Valencia)

HISTORIA CLÍNICA (I)

- Mujer de 70 años, sin antecedentes conocidos hasta el momento.
- Accidente domiciliario, con traumatismo costal leve que requiere RX tórax para control.

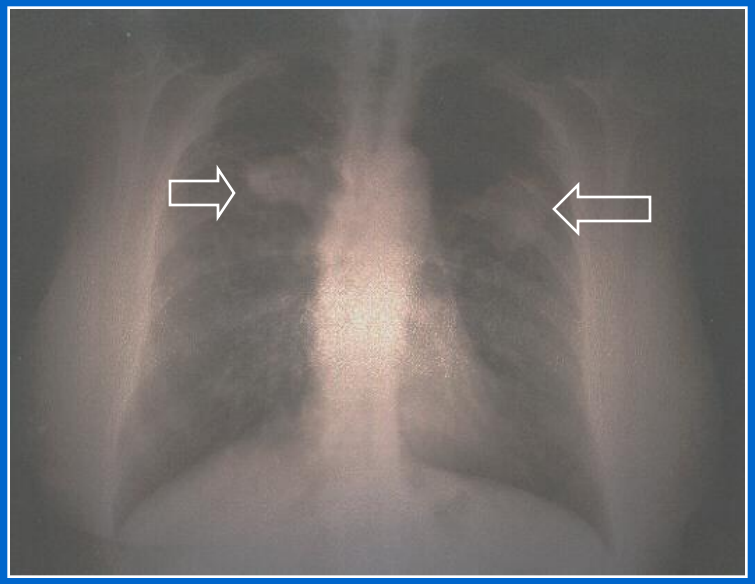

HISTORIA CLÍNICA (II)

- TAC: 2 nódulos de bordes irregulares, centralmente cavitados y sin calcificaciones. Micronódulos periféricos.

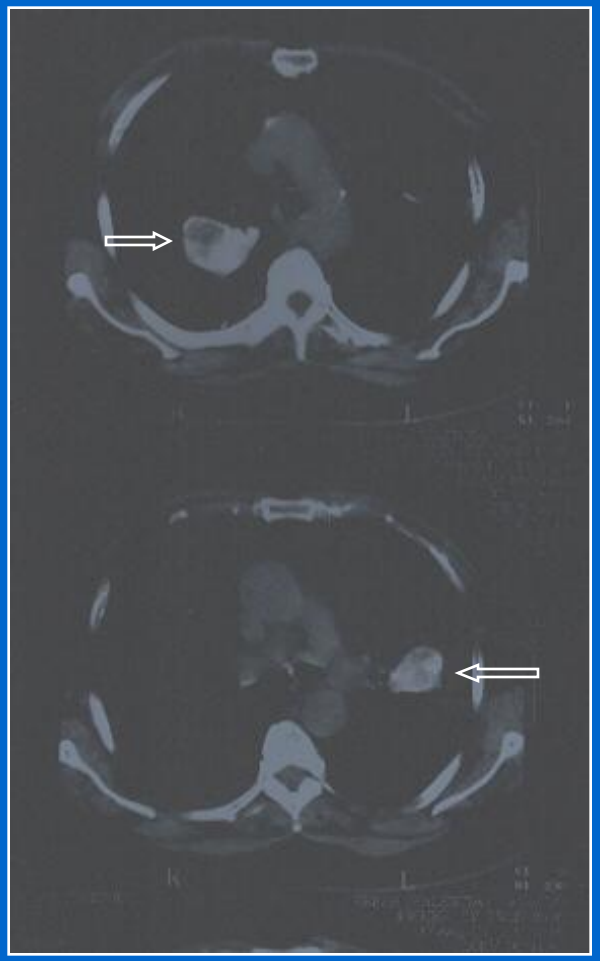

HISTORIA CLÍNICA (III)

- PET torácico: masas hipercaptantes en LSI y LSD y mediastino. Micronódulos periféricos.

HISTORIA CLÍNICA (IV)

- Broncoscopia sin hallazgos.
- BAS sin hallazgos.
- Se practica PAAF

PAAF pulmonar (I)

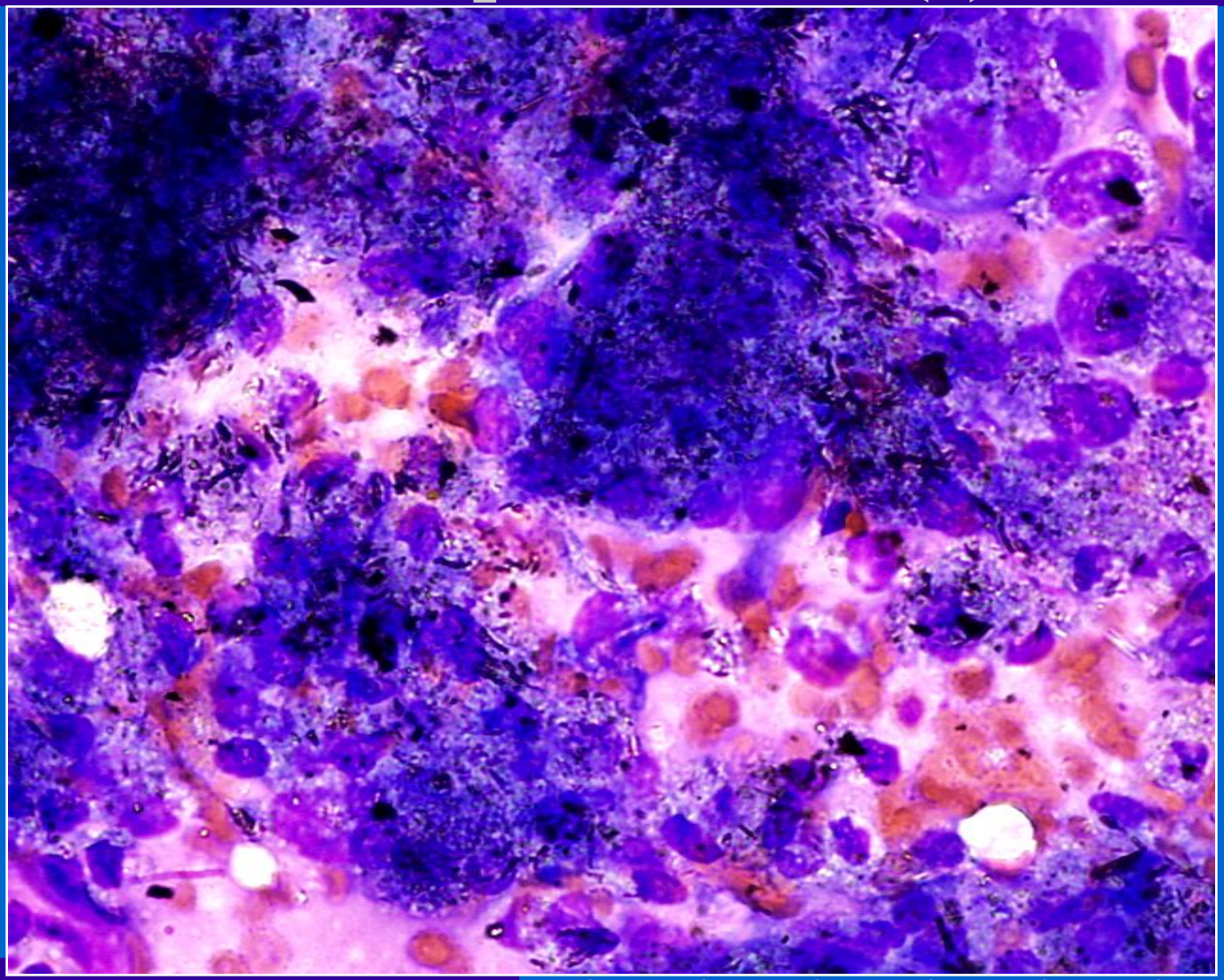

PAAF pulmonar (II)

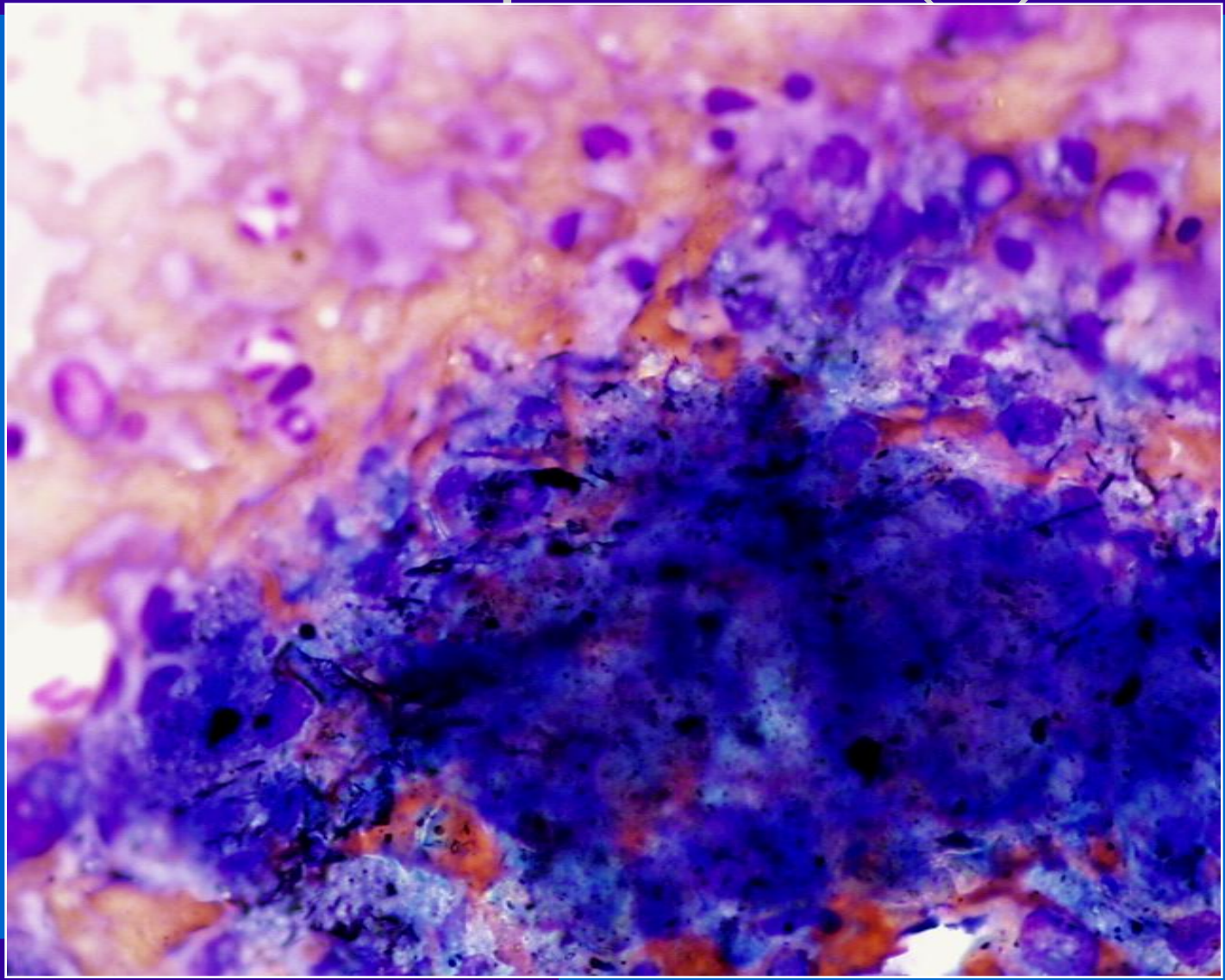

PAAF pulmonar (III)

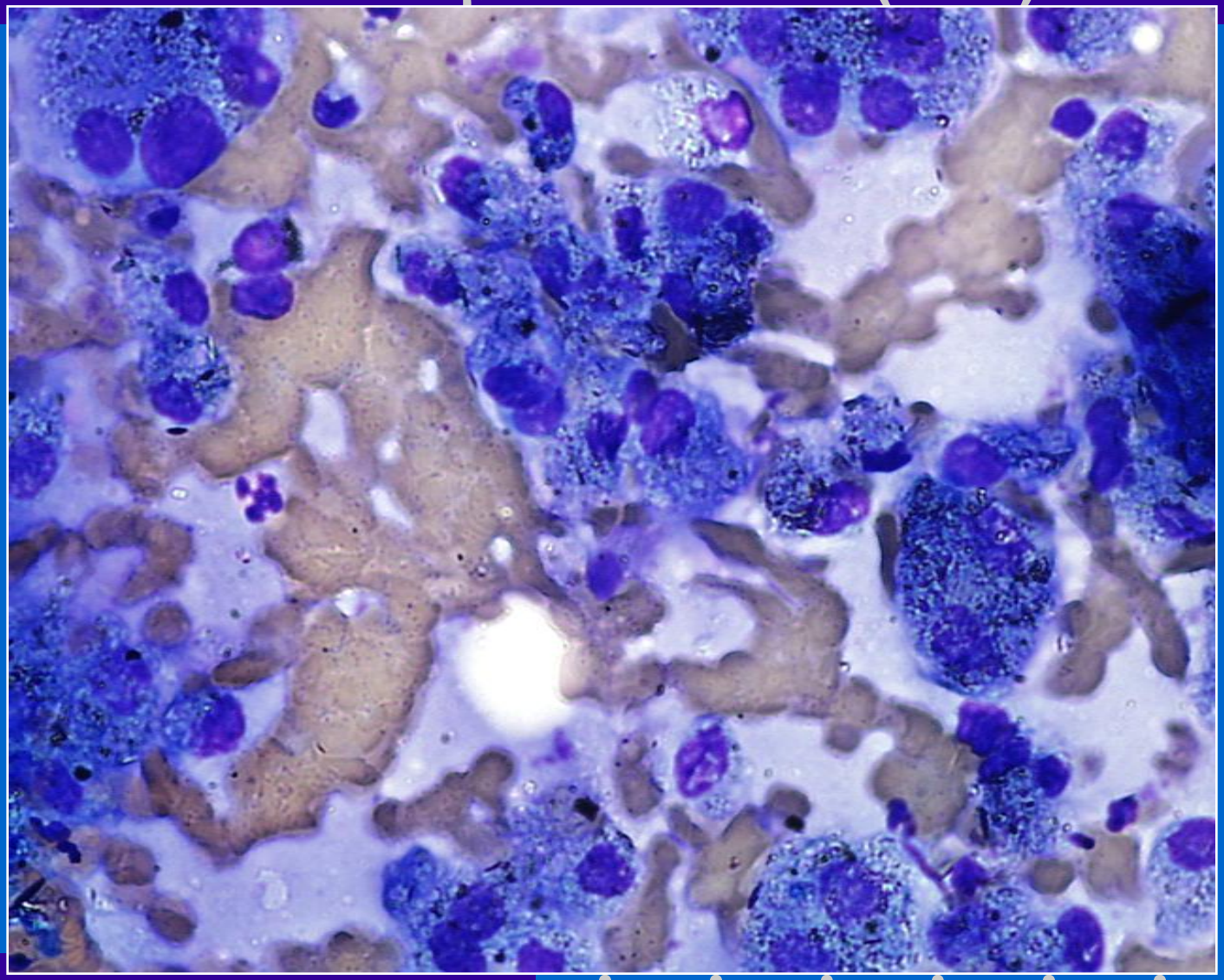

PAAF pulmonar (IV)

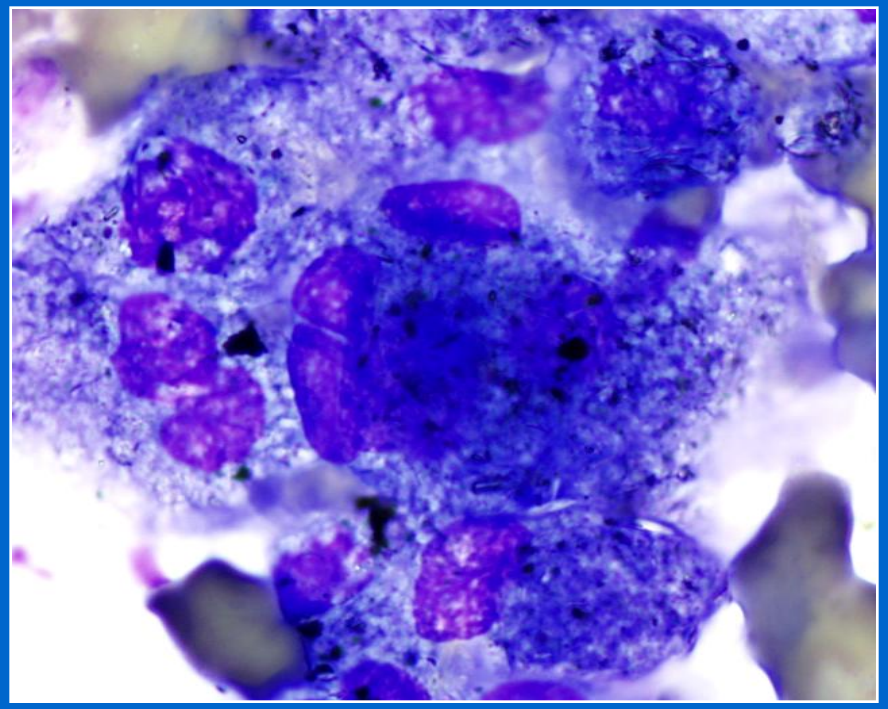

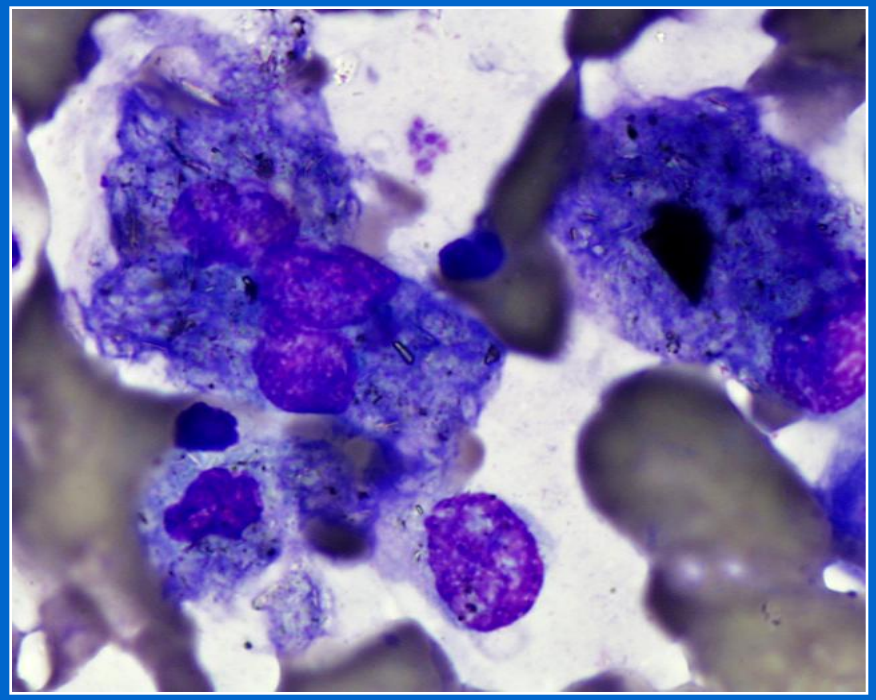

PAAF pulmonar (V)

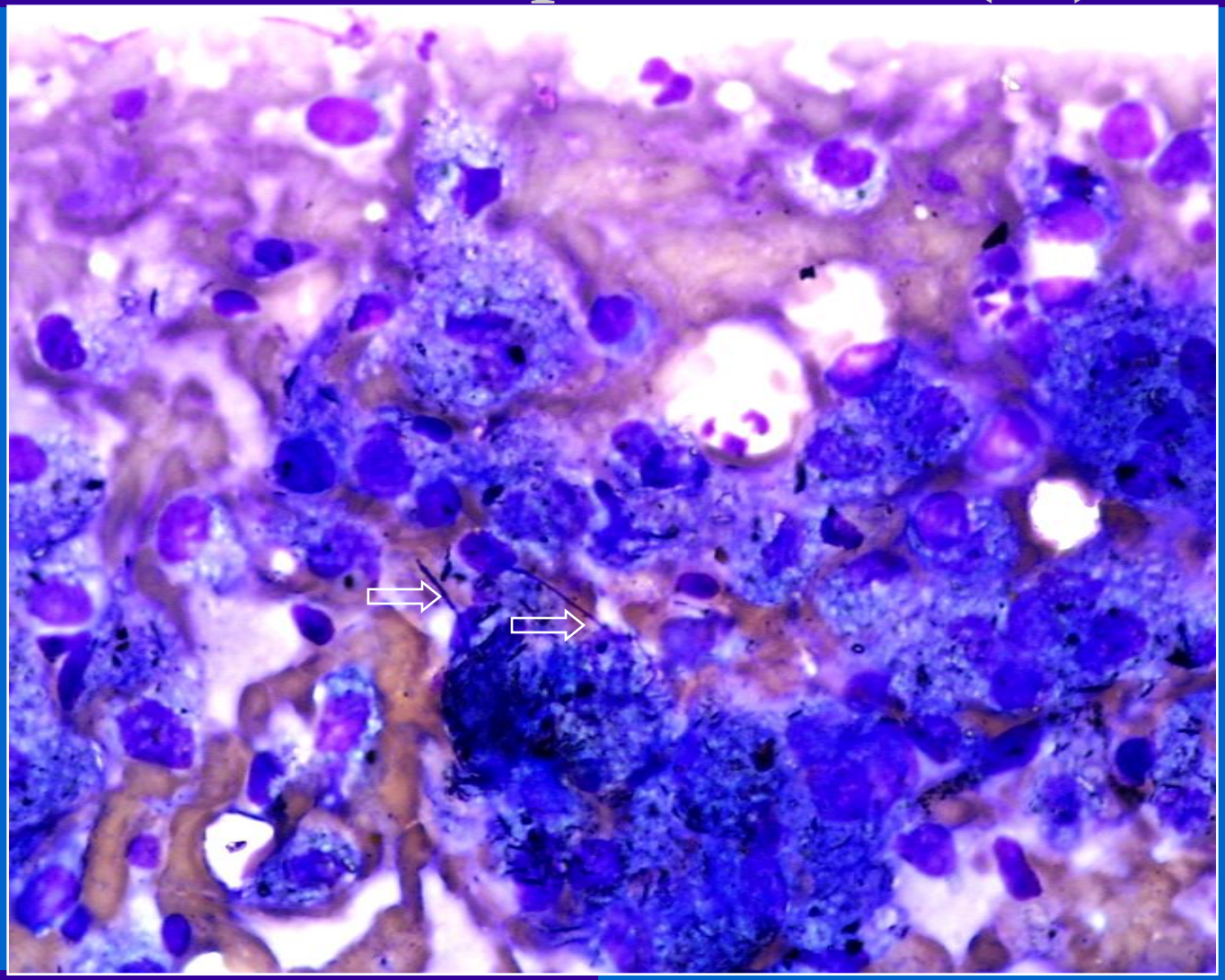

PAAF pulmonar



- ***¿Neumoconiosis?***

HISTORIA CLÍNICA (V)

- Revisión de antecedentes: manipulación de productos con talco y aluminio durante 11 años hace 20 años.
- Clínica de infecciones respiratorias frecuentes (bronquitis).
- TAC pulmonar compatible con neumoconiosis: patrón nodulo-intersticial.
- Espirometría: patrón obstructivo.

DIAGNÓSTICO

TALCOSIS

TALCOSIS (I)

- NEUMOCONIOSIS POR DEPÓSITOS DE TALCO (silicatos de magnesio hidratado)
  - uso frecuente en cosmética y como lubricante industrial
- Subtipos (Feigin, 1986)
  - TALCO-SILICOSIS
  - TALCO-ASBESTOSIS
  - TALCOSIS PURA POR INHALACIÓN
  - TALCOSIS POR INYECCIÓN IV

TALCOSIS (II)

- TALCOSIS POR INHALACIÓN
  - tiempos de exposición de 2 años
  - curso clínico insidioso
  - patrón RX retículo-nodular
  - patrón restrictivo-obstructivo de pequeña vía
- BIOPSIA
  - fibrosis pulmonar
  - granulomas con partículas bi-refringentes de 30-100 micras

TALCOSIS (III)

- CITOLOGÍA (Stanley, 1996)
  - BAL: visualización de partículas de talco, bi-refringentes, intra y extracelulares.
- TALCOSIS POR INYECCIÓN IV (Bibbo)
  - drogas o fármacos ricos en talco por vía iv.
  - granulomas a cuerpo extraño con cristales aplanados bi-refringentes en pulmón e hígado.

TALCOSIS (IV)

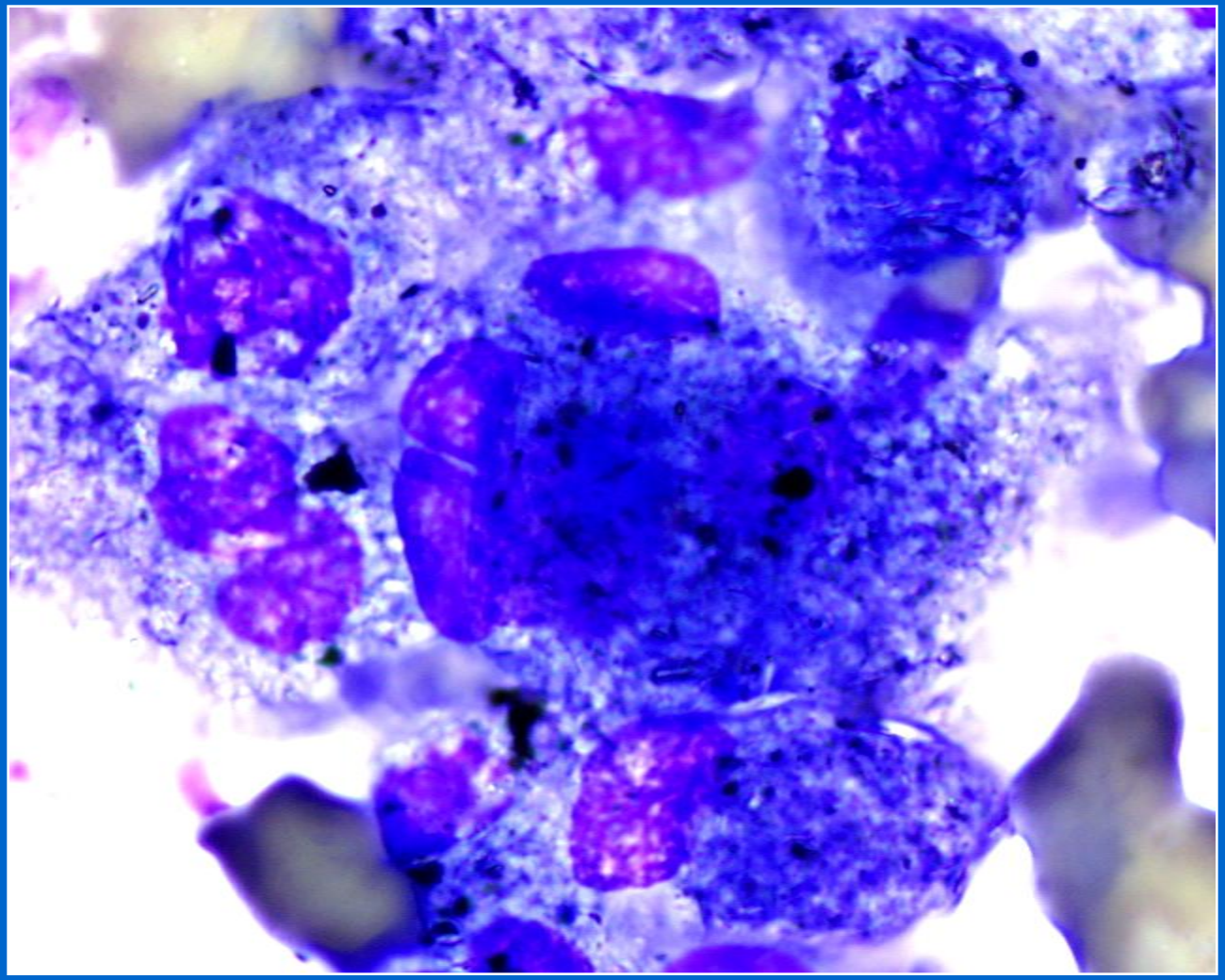

EVOLUCIÓN CLÍNICA

Estabilidad clínica y de las lesiones en RX tras 2 años de seguimiento